

OSTEOMYELITIS PATELLAE. PRIKAZ BOLESNIKA

Dragan ANTIĆ, Slobodan KTTANOVIĆ i Dragoslav BOŽILOVIĆ

Ortopedsko odeljenje Medicinskog centra u Boru

Prikazuje se osteomyelitis patele kod jedne bolesnice, koji se razvio posle preloma vrata femura, zbog postojeće uro-, tj. dentalne infekcije, gde se hematogenim putem širi prvo na cerviko-trohanternu regiju a istim putem i do patele koja spada u retke infekcije čije širenje zavisi od distribucije vaskularizacije patele i direktno je u vezi sa napadnutom zonom. Infekcija cerviko-trohanterne regije i patele lečena je konzervativnim putem - antibioterapijom sa 3 antibiotika, čije lečenje i dalje traje, zbog pozitivnog biološkog sindroma i tipične rendgenske slike, koja perzistira. Mali je broj osteomyelitis-a patele opisan u literaturi.

Ključne reči: osteomyelitis patellae, prikaz bolesnika

Uvod

Osteomijelitis je teška infekcija koštanog sistema, koja se širi limfogenim putem, a njena lokalizacija u pateli je izuzetno retka. Opisane su infekcije koštanog sistema kod zatvorenih fraktura (*Trueta*, 1968; *Paravasilou* and *Steropoulos*, 1989; *Rombouts-Godin* et al., 1990). Vreme od frakture do infekcije varira od 3 do 9 nedelja. Postoje favorizirajući faktori koji pomažu razvoj koštanih infekcija kao što je anemija, pothranjenost itd.

Prikaz bolesnika

L.O., stara 70 godina, imala je krajem aprila 1999. godine prelom vrata femura desno.

Početak meseca maja, u večernjim časovima, ima subfebrilne temperature.

Laboratorijski nalaz: SE-22/50; Er-4,4; Urea-5,0; Proteini u serumu-65,3; urin-masa eritrocita u sedimentu.

Otpust, sa savetom za hod bez opterećenja, usledio 20.05. 1999. godine.

Nakon dva meseca od preloma dolazi u Ortopedsko odeljenje zbog jakih bolova u desnom kuku i kolenu, sa otokom kolenog zgloba, povišenom telesnom temperaturom i ograničenim pokretima. Otok kolena je vretenastog

izgleda, balotman patele je pozitivan a, na palpaciju, javljaju se neizdržljivi bolovi.

Laboratorijski nalaz (06.08.1999. godine): SE-70/89; Er-3,26; Le-9,4; Proteini u serumu - 63,0.

Uključena tri antibiotika (jedan je Stanicid) i antikoagulantna terapija. Imobilizacija.

Krajem meseca: SE-12/27; Le-5,3; Er-3,75; ostalo-b.o.

Otpušta se 06. 10. 1999. godine sa antibioterapijom.

Nakon mesec dana nanovo prijem zbog pogoršanja biološkog nalaza: SE-49/84; Proteini u serumu-77,0; Alkaln afosfataza-56,0; Jetrine probe-uredne. U sedimentu urina nalaze se eritrociti i bakterije.

Mantoux proba - negativna.

Rendgenografija pluća - b.o.

Ginekološki pregled - uredan.

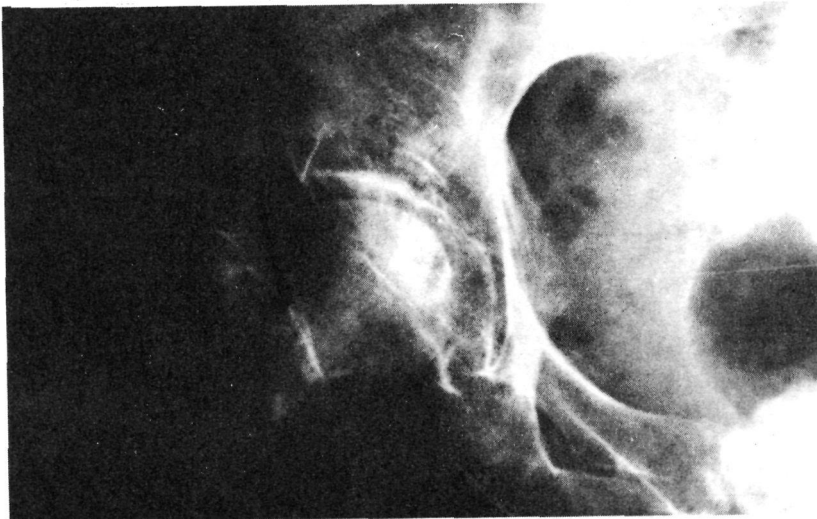
EHO abdomena - b.o.

Rendgenografija desnog kuka (29. 04. 1999. godine) - Fractura coli femoris (slika 1).



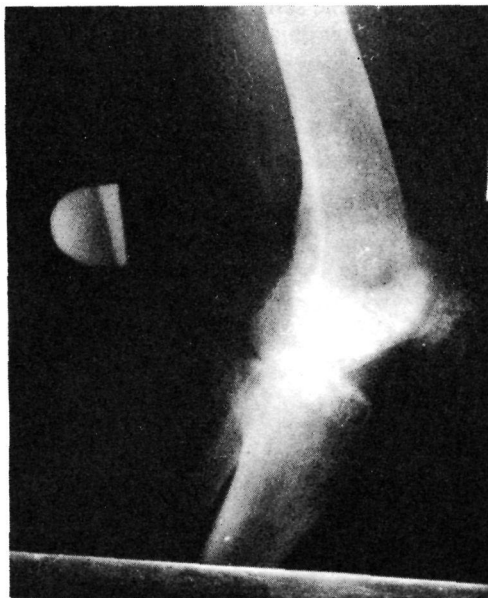Slika 1

Rendgenografija desnog kuka (05. 08. 1999. godine) - Početna destrukcija vrata femura (slika 2).




Slika 2

Rendgenografija desne patele (12. 08. 1999. godine) - Cistično rasvetljenje milijarnog tipa (slika 3).




Slika 3

Rendgenografija desne patele (31. 08. 1999. godine) - Cistična rasvetljenja u regresiji (slika 4).



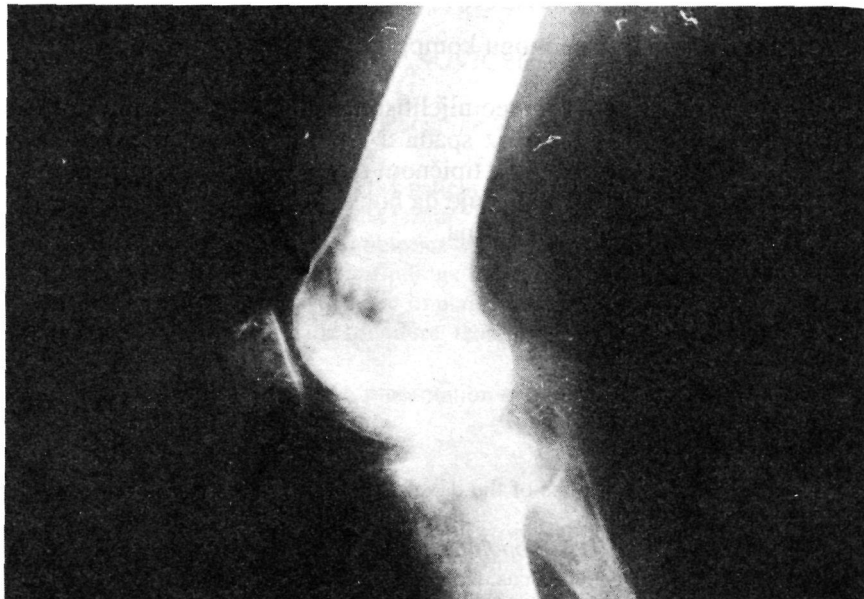Slika 4

• Rendgenografija desnog kuka (09. 11. 1999. godine) - Osteoliza vrata femura sa sekvestracijom, mrljaste senke trohanteme regije proširene (slika 5).



Slika 5

Rendgenografija desne patele (09. 11. 1999. godine) - Prisustvo više cističnih rasvetljenja. koja su proširena (slika 6).



Slika 6

Scintigrafski nalaz koštanog sistema sa 99 M TC. M.C (Služba nuklearne medicine - Zaječar): Više mesta hiperakumulacije desnog kuka, desna patela, medijalna strana kolenog zgloba (medijalni kondil femura) i na korenu zuba na maksili postoji proces (23. 09. 1999. godine).

Urađen nov scintigrafski nalaz koštanog sistema: hiperakumulacija u vratu desnog femura, blaga hiperakumulacija na ivicama acetabulumuma (gornja i donja). Glava femura ne vezuje obeleživač. Slaba akumulacija na medijalnom kondilu femura i proces na korenu zuba na maksili desno koji vezuje obeleživač (24. 01. 2000. godine).

Dijagnoza je potvrđena radiološkim ispitivanjem, evolucijom bolesti, kliničkom slikom, biološkim sindromom i scintigrafijom koštanog sistema.

Diskusija i zaključak

Osteomyelitis u ortopedskoj hirurgiji opisan je kao nesreća koja prati patologiju koštanog sistema. Infekcije se, uglavnom, javljaju kod otvorenih fraktura zbog ataka agensa spolja, međutim, opisivane su infekcije i kod zatvorenih fraktura, koje se hematogenim putem prenose do dugih kostiju (*Trueta*, 1968; *Paravasiliou and Steropoulos*, 1989; *Rombouts-Godin et al.*,

1990) sa predilekcijom na dijafizi i metafizi femura, zglobu kuka, metafizi i dijafizi tibije, dijafizi i metafizi humerusa, kao i na zglobu lakta (suprakondilarni deo humerusa).

Zatvorene frakture se mogu komplikovati osteomyelitis-om, naročito kod hirurških zahvata.

Prikazan je bolesnik sa osteomijelitisom patele, kao posledice urinarne ili dentalne infekcije. Naš prikaz spada u raritete. Do dijagnoze se došlo zahvaljujući punoj kliničkoj slici, tipičnom radiološkom nalazu i scintigrafskom ispitivanju. Ovaj nalaz ukazuje da bolest prelazi u hroničnu formu, te je implantacija endoproteze odložena.

Literatura

Trueta, J. (1968). Studies of the development and decay of the human fame. Heinemann, 1, 250-250.

Papavasiliou, A. V. et Steropoulos, K. N. (1989). Ostéomyélite hématogène aigue de la rotule. A propos de 3 cas. Rev. Chir. Orth., 75, 1 30-132.

Rombouts-Godin, V. et al. (1990). Infection par voie hématogène d'une fracture vertébrale fermée. A propos d'un cas et revue de la littérature. Rev. Chir. Orth., 76, 591-597.

OSTEOMYELITIS PATELLAE. PRÉSENTATION D'UN MALADE

Dragan ANTIĆ, Slobodan KITANOVIĆ et Dragoslav BOŽILOVIĆ

Service orthopédique de Fover de Médecine de Bor

Les auteurs présentent un malade avec osteomyelitis de la rotule qui se développait après la fracture du femur. Cette infection est traitée par la voie conservative de préférence avec trois antibiotiques d'après la trouvaille dans l'antibiogramme. La trouvaille radiologique et scintigraphique parle que le procès transite dans la chronicité et par cela l'implantation est remise. Osteomyelitis de la rotule est très rarement décrite dans la littérature et c'est la raison de cette présentation.

Les mots clés: Osteomyelitis patellae, présentation d'un malade

OSTEOMYELITIS PATELLAE. PRESENTATION OF A PATIENT

Dragan ANTIĆ, Slobodan KITANOVIĆ and Dragoslav BOŽILOVIĆ

Orthopedic Department of the Medical Center, Bor

The paper presents a case of the patient suffering from osteomyelitis patellae that emerged after the fracture of the femur. This infection was cured in the conservative way primarily with three antibiotics with respect to the antibiogram findings. The radiological and scintigraphic findings show that the process turned into the chronic one so that the endoprosthesis implantation was put off. The osteomyelitis patellae is rarely described in the literature; that is why it is presented here.

Key words: Osteomyelitis patellae, presentation of a patient

Autor: Dr Dragan Antič, ortoped, Ortopedsko odeljenje Medicinskog centra u Boru; kućna adresa: Bor, 3. oktobra 38.

(Rad je Uredništvo primilo 17. 02. 2000. godine)