

## METASTATSKI TUMOR VRATA. PRIKAZ BOLESNIKA

Miodrag MITIĆ, Božidar PETROVIĆ i Dragan JANKOVIĆ

*Klinika za bolesti uva, nosa i grla Kliničkog centra u Nišu*

Prikazan je bolesnik koji je operisan na Hirurškoj klinici od metastatskog tumora vrata. U potrazi za primarnim tumorom evidentiran je tumor zadnjeg gornjeg zida epifarinksa. Biopsijom, patohistološki verifikovan adenokarcinom. Primenjena hemioterapija. Nakon iste tumora u epifarinksu nema i vrat je bez regionalne limfadenopatije. Opšte stanje bolesnika je dobro.

*Ključne reči:* metastatski tumor vrata, tumor epifarinksa, hemioterapija

### Naš bolesnik

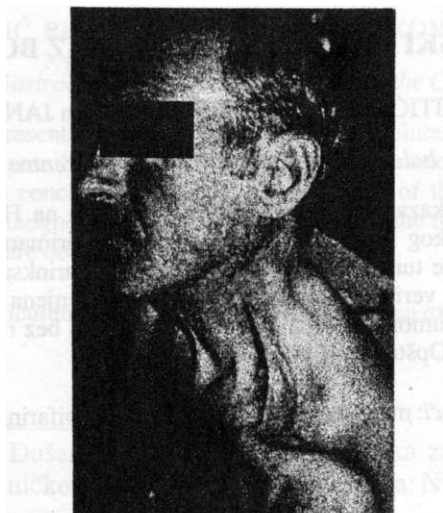
Bolesnik iz okoline Niša, rođen 1938. godine, upućuje se aprila meseca sa Hirurške klinike na Kliniku za bolesti uva, nosa i grla Kliničkog centra - Niš i to sa otpusnom listom na kojoj stoji *Disectio colli lat. sin. radicalis. Metastasis carcinomatosis colli*. Na istoj se ne vidi o kakvom se tumorskom procesu radilo pre operacije. Ne vidi se njegova veličina, lokalizacija, mobilnost, odn. fiksiranost.

U toku hospitalizacije na Klinici za bolesti uva, nosa i grla Kliničkog centra u Nišu u potrazi za primarnim tumorom načinjena je kompletna panendoskopija ali se već zadnjom rinoskopijom, odn. epifaringoskopijom na zadnjem gornjem zidu epifarinksa evidentira vegetantni tumor veličine 1,5 x 1 cm. Planirani CT epifarinksa nije načinjen iz tehničkih razloga.

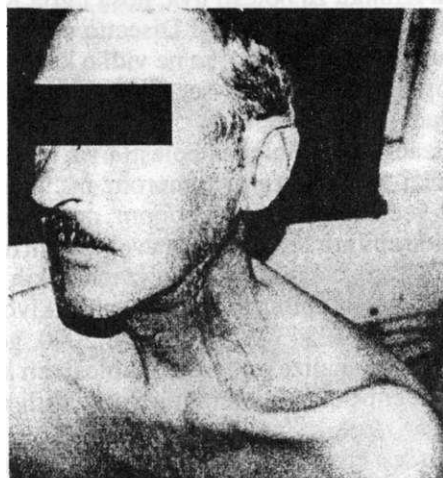
Načinjena je skarifikacija epifarinksa a tumorsko tkivo je poslato na PH analizu (Ca anaplasticum br. 12343 - 44 od 25.4.2000. god.). Bolesnik je odmah nakon saopštenja PH analize prikazan onkološkom konzilijumu kada je doneta odluka o primeni polihemioterapije jer se radi o tumoru koji je otporan na radioterapiju.

Bolesnik je primio šest ciklusa hemioterapije (pet-fluoracil i sic platinum) s tim što je, nakon svakog ciklusa a i pre njega, redovno pregledan od strane otorinolaringologa. Nakon trećeg i šestog ciklusa načinjen je CT epifarinksa (CT nije dostupan jer je bolesnik u to vreme bio hospitalizovan na Klinici za onkologiju i radiologiju u Knez Selu) na kome se ne evidentiraju tumorske promene u epifarinksu. Bolesnik redovno dolazio na onkološke konzilijume svakog meseca s tim što je poslednji pregled obavljen 29.3.2001. godine. Pri torn pregledu u epifarinksu nema recidivantnog tumora. Vrat je bez uvećanih

limfonodusa. Grafija plućaje uredna kao i EHO jetre. Osnovne laboratorijske analize su u fiziološkim granicama. Sledeći konzilijarni pregled zakazan je za dva meseca (slika 1,2).



Slika 1



Slika 2

### **Zaključak**

1. Tzv. izgubljeno vreme, odn. vreme do postavljanja prve dijagnoze i početka lečenja kod metastatskih tumora vrata, relativno je veliko, pogotovu ako je primarni tumor lokalizovan u epifarinksu što se vidi iz našeg slučaja.

2. Metastatski tumori vrata su relativno česti.

3. Lečenje metastatskih tumora vrata, a naročito ako je primarni u epifarinksu, vrlo je kompleksno.

4. Svaki bolesnik sa uvećanim limfonodusom vrata koji je već pogledan od strane lekara specijaliste opšte medicine, hirurga, MF hirurga, infektologa, hematologa, mora biti obavezno pregledan i od strane otorinolaringologa.

### **Literatura**

*Donald, P.J.* (1999). Complication in skull base surgery for maygnancy. *Laryngoscope*, 109, 1959-1966.

*Krajina, Z.* (1983). Otorinolaringologijai cervikofacijalnakirurgija. Nakladni zavod. Zagreb.

*Padovan, I.* (1987). Kirurgija usne šupljine, ždrijela, grla i vrata. Nakladni zavod. Zagreb.

### **TUMEUR METASTATIQUE DU COU. PRESENTATION D'UN MALADE**

Miodrag MITIĆ, Božidar PETROVIĆ et Dragan JANKOVIĆ

*Clinique oto-rhino-laryngologique du Centre clinique de Niš*

Les auteurs presentent un malade, opere a cause de la tumeur metastatique du cou. A la recherche de la tumeur primaire on a decouvert la tumeur du mur superieur posterieur. Par l'examen pathohistologique on a verifie l'adenocarcinome. On a applique la chimiotherapie. Apres la therapie appliquee la tumeur dans l'epipharynx est disparue et l'etat general du malade est bon.

*Les mots cles:* Tumeur metastatique du cou, tumeur de l'epipharynx, chimiotherapie

### **METASTATIC NECK TUMOR. PRESENTATION OF A PATIENT**

Miodrag MITIĆ, Božidar PETROVIĆ and Dragan JANKOVIĆ

*Clinic for Otorhinolaryngology of the Clinic Center, Niš*

A patient is presented after being operated from the metastatic neck tumor. While searching for a primary tumor, a tumor of the back upper epipharynx wall was discovered. The pathohistologic examination has verified adenocarcinoma. The

chemotherapy has been applied. After applying the therapy, the tumor in the epipharynx has disappeared while the general state of the patients is good.

*Key words:* Metastatic neck tumor, epipharynx tumor, chemotherapy

Autor: Dr Miodrag Mitić, otorinolaringolog, Klinika za bolesti uva, nosa i grla Kliničkog centra u Nišu; kućna adresa: Niš, Ohridska 7.

(Rad je Uredništvo primilo 20. juna 2001. godine)