

NASILJE U PORODICI - BRAČNO NASILJE SA SMRTNIM ISHODOM

Aleksandra Antović¹, Radovan Karadžić¹, Lidija Kostić-Banović¹
i Ljubiša Milosavljević²

Nasilje u porodici predstavlja posebno društveno opasan oblik nasilja kojim se krše prava na život, psihički, fizički, seksualni integritet, slobodu, bezbednost i ljudsko dostojanstvo pojedinca-člana porodice. Pod nasiljem u braku podrazumeva se svako fizičko, seksualno, psihičko i ekonomsko zlostavljanje žene od strane muža ili vanbračnog partnera. Nasilje u porodici predstavlja rasprostranjen oblik kriminaliteta, a kako je ono naročito poslednjih godina poprimilo dramatičan obim i dinamiku, nameće se potreba za neposrednim sudsko-medicinskim sagledavanjem posledica nasilja u okviru ove specifične i osetljive društvene grupe. U skladu sa prethodnim, u ovom radu su prezentovana tri slučaja ekstremnog, sistematičnog i kontinuiranog bračnog nasilja sa smrtnim posledicama kod zlostavljanih žena čija su tela obdukovana u Zavodu za sudsku medicinu u Nišu. *Acta Medica Medianae* 2006;45(2):75-79.

Ključne reči: nasilje u porodici, bračno nasilje, telesne povrede, smrt

Zavod za sudsku medicinu u Nišu¹
Klinika za zaštitu mentalnog zdravlja Kliničkog centra u Nišu²

Kontakt: Aleksandra Antović
Zavod za sudsku medicinu
Bulevar dr Zorana Đinđića 81
18000 Niš, Srbija i Crna Gora
Tel.: 018/530-824 i 233-776
E-mail: aleksantovic@yahoo.com

Uvod

Nasilje, ubikvitarni fenomen, svojstven svim društvima, istorijskim epohama i uopšte ljudskom rodu, definiše se kao upotreba sile, pretnje ili zloupotreba moći prema drugom licu (1). Nasilje u porodici (porodično nasilje, domestic violence) predstavlja posebno društveno opasan oblik nasilja kojim se krše prava na život, psihički, fizički, seksualni integritet, slobodu, bezbednost i ljudsko dostojanstvo pojedinca, u ovom slučaju člana porodice, ali i pravo na državnu društvenu zaštitu porodice kao osnovne prirodne ćelije svake zajednice. Nasilje u porodici može se javiti u više oblika: nasilje u braku, nasilje prema članovima zajedničkog domaćinstva, nasilje prema deci. Svaki od ovih oblika nasilja podrazumeva kontinuiranu primenu fizičke i psihičke sile prema članovima porodice uz ugrožavanje povredjivanje domena sigurnosti i odnosa poverenja i ispoljavanje kontrole i moći nad žrtvama. Nasilje u braku (*marriage violence, spouse abuse*) podrazumeva svako fizičko, seksualno, psihičko i ekonomsko zlostavljanje žene od strane muža ili vanbračnog partnera (2,3).

S obzirom da postojeće krivično zakonodavstvo prema članu 118a Krivičnog zakonika Republike Srbije predviđa zabranu i sankcionisanje svih oblika fizičkog i mentalnog nasilja, uk-

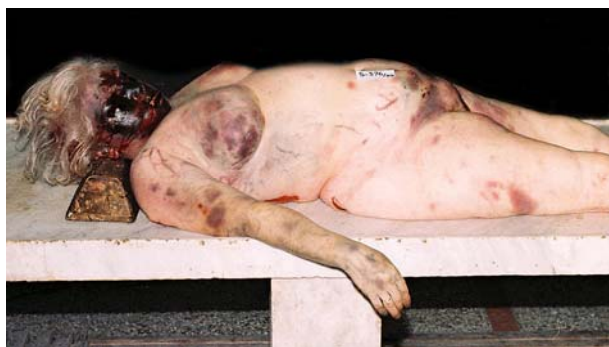ljučujući i fizičko kažnjavanje, namerno ponižavanje, povredjivanje, zlostavljanje, zanemarivanje ili eksploataciju, kao i seksualnu zloupotrebu unutar porodice, nameće se potreba za neposrednim sudsko-medicinskim sagledavanjem posledica nasilja u okviru ove specifične i osetljive društvene grupe (4,5). U skladu sa prethodnim, u ovom radu će biti prezentovana tri slučaja ekstremnog, sistematičnog i kontinuiranog bračnog nasilja sa smrtnim posledicama kod zlostavljanih žena čija su tela obdukovana u Zavodu za sudsku medicinu u Nišu.

Slučaj 1.

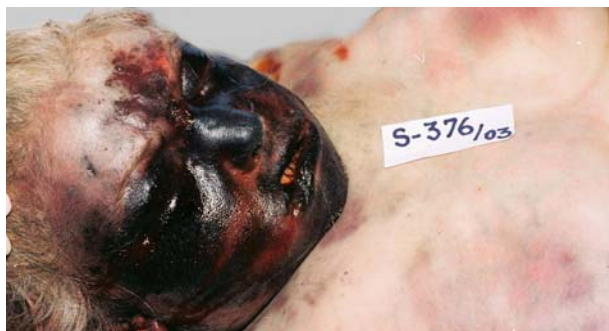Okolnosti slučaja. SS, penzioner iz Niša, star 66 godina, prijavio je Službi hitne medicinske pomoći da je svoju 61-godišnju suprugu VS, po zanimanju domaćicu, tokom noći, pronašao, još uvek živu, u sobi, pored termoakumulacione peći na podu. Povrede na njenom licu objasnio je padom i udarom glavom o pod, s obzirom na njenu otežanu pokretljivost zbog ranije operacije na mozgu. Sa poda je preneo na krevet, gde je imenovana ubrzo preminula. Na licu mesta, u veoma zapuštenoj sobi, na više različitih i udaljenih mesta nadjeni su brojni tragovi krvi u vidu mrlja i prskanja po zidovima. Istražni sudija Okružnog suda u Nišu naložio je vršenje sudsko-medicinske obdukcije.

Obdukcioni nalaz. U vreme vršenja obdukcije leš se nalazio u stanju truležne izmenjenosti uglavnom lakog stepena izraženosti. Utvrđeno je postojanje masivnog krvarenja u desnoj bočnoj moždanoj komori i moždanom tkivu desne moždane hemisfere, na terenu, operativnim putem, ranije zbrinutog unutrašnjeg hidrocefalusa ventrikulo-peritonealnim (V-P) šantom. Pored prethodne, utvrđen je i obostrani serijski prelomi rebara

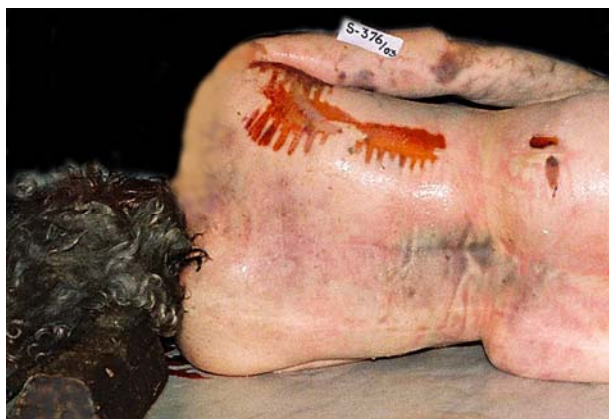(II-X desno i II-XI levo), prelom grkljanskih hrskavica, prelom nosnih kostiju, traumatsko izbijanje jednog zuba u gornjoj vilici, kao i višestruke povrede glave i tela (Slika 1) različite starosti: razderno-nagnječne rane na usnama, masivna nagnječenja kože gotovo celog lica (Slika 2), krvni podlivi tkiva poglavine, kože i potkožnih tkiva vrata, mnogobrojni krvni podlivi kože dojki, trupa i udova, oguljotine kože trbuha i opekotine kože leđa, ramena i sedalnog predela (Slika 3), kao i povrede stidnog predela i vagine po tipu razderine, krvnih podliva i oguljotina. Nadjeno je postojanje davnašnjih preloma desne nadlaktatne kosti i rebara (VI-X levo), kao i veći postmortalni nedostatak natkožice na levom stopalu.



Slika 1. Višestruke povrede glave i tela pok. VS



Slika 2. Masivna nagnječenja kože gotovo celog lica pok. VS



Slika 3. Opekotine kože tela pok. VS

Mikroskopska slika pato-histoloških preparata isečaka kože uzetih sa desne strane leđa, ramena i sedalnog predela pokazuje promene karakteristične za dejstvo visoke temperature, uz

diskretno izražene znake zaživotnosti u tkivu. Mikroskopskim pregledom sadržaja brisom uzetog iz vagine nisu nadjeni spermatozoidi.

Pre obdukcije izvršeno je fotografisanje detaljan pregled odeće leša.

Uzrok smrti. Zbog truležne izmenjenosti leša, neposredni uzrok smrti VS se sa apsolutnom sigurnošću nije mogao utvrditi. Naime, neosporno je da je smrt nasilna i da je mogla nastupiti, kako zbog masivnog krvarenja u moždanom tkivu sa sledstvenim pritiskom i oštećenjem, po život važnih centara u mozgu, tako i stezanjem za vrat ili pritiskom na grudni koš, pri već postojećem jakostepenom krvarenju u mozgu.

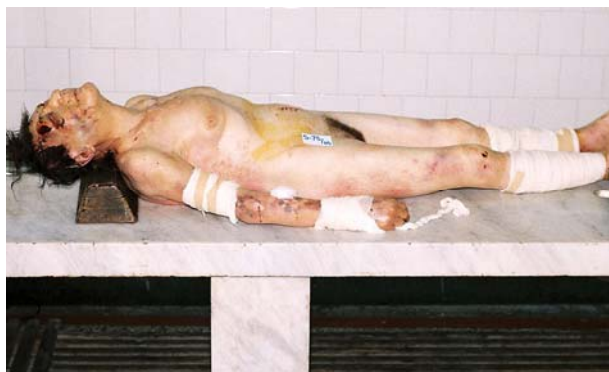Ostali podaci. Prema podacima iz sudskih spisa SS je dugi niz godina fizički maltretirao VS. Dva meseca pre smrti, VS je napustila svog supruga i kraće vreme provela kod jedne od kćerki, nakon jedne od epizoda zlostavljanja, kada je, pored ostalog, zadobila i prelom nadlaktatne kosti. Na njegovo insistiranje vratila se u bračnu zajednicu.

Krivično-pravno sankcionisanje. Po okončanju obdukcije SS je lišen slobode. Osudjen je pravosnažnom presudom Okružnog suda u Nišu po delu iz člana 118a KZ RS na 10 godina zatvora.

Slučaj 2.

Okolnosti slučaja. PN, penzioner iz okoline Negotina prijavio je službi hitne medicinske pomoći da je njegova supruga 65-godišnja PM, po zanimanju domaćica, pala u kući preko sanduka sa drvima i glavom udarila u šipku od šporeta izgubivši svest. Prema podacima iz sudskih spisa, medicinsko osoblje je izlaskom na lice mesta zateklo PM u jednoj veoma zapuštenoj prostoriji na krevetu, sa brojnim povredama na telu. PN je kao razlog povreda naveo učestale padove, kao posledice navodne zloupotrebe alkoholnih pića od strane njegove supruge. Iz istog razloga, povremeno je i sam tukao štapom. U teškom opštem stanju, pod kliničkom slikom potresa mozga, PM je prebačena u ZC Negotin, odakle je nakon primarnog zbrinjavanja kao hitan slučaj upućena u KC Niš, gde i pored svih preduzetih medicinskih mera, ubrzo po prijemu, dolazi do smrtnog ishoda. Istražni sudija Okružnog suda u Negotinu naložio je vršenje sudsko-medicinske obdukcije.

Obdukcioni nalaz. Sagledavanjem kompletne medicinske dokumentacije i obdukcijom tela PM utvrđeno je postojanje potresa mozga i brojnih, obimnih povreda glave i tela (Slika 4) u vidu razderno-nagnječnih rana lica i poglavine, nagnječenja desne očne jabučice, te nagnječina kože lica, obe nadlaktice i leve podlaktice, mnogobrojnih krvnih podliva kože lica i tkiva poglavine, obe ruke i obe noge, grudnog koša i dojki, te krvnih podliva sluzokože ulaza u vaginu, kao i višestrukih oguljotina kože lica, gornjih i donjih udova, različitog stepena zaceljenja. Takodje su utvrđeni davnašnji obostrani prelomi rebara (VII-X levo i VII, IX i X desno) i obe kosti leve potkolenice, kao i nesanirani loše srasli prelomi kostiju obe nadlaktice.



Slika 4. Višestruke povrede glave i tela pok. PM

Mikroskopskim pregledom sadržaja brisom uzetog iz vagine nisu nadjeni spermatozoidi.

Uzrok smrti. Smrt PM je nasilna i nastupila je neposredno usled jakostepene narušenosti moždane funkcije izazvane teškim oblikom potresa mozga sa sledstvenim edemom, te pritiskom i oštećenjem po život važnih centara u mozgu, a pri postojanju prethodno opisanih povreda na telu.

Ostali podaci. Iz spisa predmeta proizilazi da su supružnici PM i PN bili skloni zlopotrebi alkoholnih pića, kao i da se PM više puta žalila da je suprug fizički zlostavlja. Prema ovim navodima, jednom prilikom PM je bila "modra u licu", kada je navela da je suprug tukao lancem, dok je drugom prilikom bila krvavog lica od povreda nateh ubodima viljuškom.

Krivično-pravno sankcionisanje. PN je nakon izvršene obdukcije lišen slobode. Krivični postupak za krivično delo "nasilje u porodici" član 118a KZ RS, koji se protiv PN vodi u Okružnom sudu u Negotinu, još uvek je u toku.

Slučaj 3.

Okolnosti slučaja. DS star 40-tak godina, iz okoline Leskovca, po zanimanju policajac, ličnim automobilom odvezao je beživotno telo svoje 35-godišnje supruge JS, po zanimanju radnice, u službu hitne medicinske pomoći. Prema njegovim rečima, JS je kritičnog dana pala sa merdevina visine oko 2 m, nakon čega joj je pomogao da ode do kreveta, gde joj je kasnije pozlilo. Naknadno, u istražnom postupku, DS menja iskaz i dodaje da je njegova supruga nakon pada sa merdevina, pala i sa kreveta, na taj način što joj je glava ostala zaglavljena između kreveta i fotelje, a telo joj je palo pored kreveta. Istražni sudija Okružnog suda u Leskovcu naložio je vršenje sudsko-medicinske obdukcije.

Obdukcioni nalaz. Na telu JS utvrđeno je potpuno iščašenje prvog vratnog pršljena sa nagnječenjem kičmene moždine u tom nivou, prelom grudne kosti i prelomi rebara (III-V levo), kao i prisustvo velikog broja povreda različite starosti (Slika 5), i to: masivne nagnječine kože ledja, ramena, lakta, podlaktice leve ruke, krvni podlivi kože lica, poglavine, vrata, grudnog koša, dojki, trbuha, podlaktice desne ruke, obe butine, oba kolena, potkolenice i stopala leve noge, te pru-

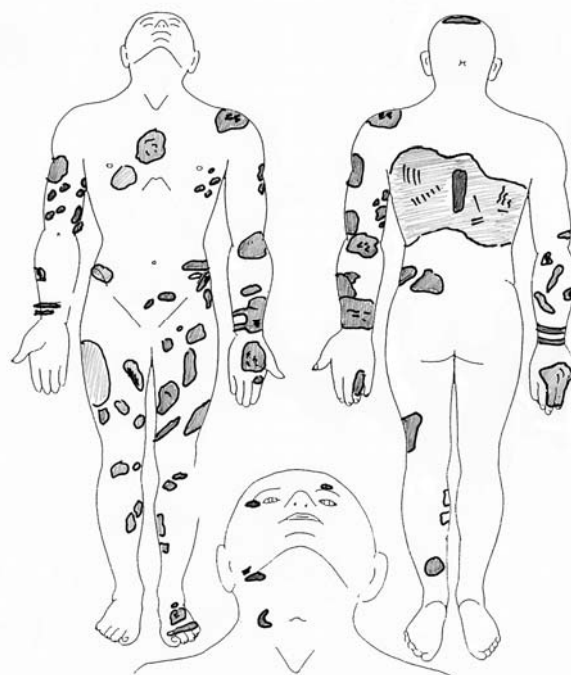
gasti krvni podlivi kože ručnih zglobova, kao oguljotine kože lica, leve potkolenice i levog sedalnog predela tela. Na polnim organima leša nisu nadjene povrede.

Uzrok smrti. Smrt JS je nasilna i nastupila je neposredno usled poremećaja i prestanka srčanog rada i disanja nastalog kao posledica nagnječenja početnog dela kičmene moždine u nivou potpunog iščašenja prvog vratnog pršljena.

Ostali podaci. Prema podacima iz sudskih spisa JS je tokom osmogodišnjeg bračnog života više puta bila fizički zlostavljana od strane svoga muža. Zbog ekstremne ljubomore koju je pokazivao, jednom prilikom ga je napustila. U više navrata tražila je pomoć muževljevog komandira i svojih roditelja. U periodu pre kritičnog događaja navodno su bili pred razvodom braka.

S. br. S-228/04

Datum 02. IX 2004.



Slika 5. Šematski prikaz povreda na telu pok. JS

Krivično-pravno sankcionisanje. DS je nakon izvršene obdukcije lišen slobode. Presudom Okružnog suda u Leskovcu oglašen je krivim za krivično delo "nasilje u porodici" i osuđen na 8 godina zatvora. Po žalbi, Odlukom Vrhovnog suda Srbije postupak je vraćen u ponovnu proceduru.

Diskusija i zaključak

Prezentovani slučajevi predstavljaju eklatantne primere bračnog nasilja. Iako ne postoji vremenska, teritorijalna, sociološka i kulturološka povezanost, neosporne sličnosti medju ovim slučajevima u skladu su sa već postavljenim teorijama da nasilje u braku ne predstavlja izolovanu patologiju pojedinaca, već model stereotipnog ponašanja i deo složenog obrasca moći i kontrole u partnerskim odnosima.

Obdukcioni nalaz sva tri leša nedvosmisleno je ukazivao na postojanje brojnih, masivnih i teških povreda, lokalizovanih na različitim delo-

vima tela i nanetih u više vremenski odvojenih aktova, koje su prema svojim medicinskim karakteristikama bile različite starosti, od svežih i skorašnjih do onih u odmakloj fazi zaceljenja i davnajšnjih, što nedvosmisleno ukazuje na višekratno, kontinuirano i ponavljano delovanje povrednog orudja na telo.

U prvom prezentovanom slučaju, uzimajući u obzir truležnu izmenjenost leša i konkretne mikroklimatske uslove sredine u kojoj se isti nalazio, sa sudsko-medicinskog aspekta proizilazi da je do smrtnog ishoda došlo znatno ranije u odnosu na vreme prijavljeno od strane supruga pokojne VS. Takodje, materijalni i biološki tragovi sa lica mesta i detaljno pregledana odeća leša govorili su u prilog manipulacije lešom, najverovatnije u cilju drugačijeg predstavljanja istine. Naime, manji tragovi krvi nadjeni su samo na pojedinim odevnim predmetima, uglavnom sa naličja tkanine, dok krpasti nedostatak epiderma levog stopala, koji je nastao nakon smrti, nije pronađen u čarapi skinutoj sa leša.

Prema utvrđenim medicinskim karakteristikama, povrede na glavi i licu najverovatnije su nastale intenzivnim, višekratnim, direktnim dejstvom tupine mehaničkog orudja u te delove, kako udarcima pesnicom, tako i udarom glave o čvrstu površinu; povrede kože i potkožnih tkiva vrata i grkljanskih hrskavica pritiskom i stezanjem vrata šakom ili šakama, na šta ukazuje pečatasta krvna podlivenost kože i potkožnih vratnih struktura; povrede rebara i mekotkivnih struktura grudnog koša delovanjem povrednog orudja na širu površinu tela žrtve, moguće i pritiskom delovima tela napadača (sedalnim predelom ili kolenima) na grudni koš žrtve; povrede stidnog predela delovanjem tupine kakvog čvrstog predmeta pri pokušaju eventualnog uvlačenja istog u vaginu, ali i na neki drugi način; opekotine kože zadnje strane tela dejstvom visoke temperature, pri položaju tela prislonjenog uz sam izvor toplote, moguće i termo-akumulacionu peć, pored koje je prema navodima okrivljenog pokojna ležala, s obzirom da izgled opekotina odgovara otisku rešetke izduvnog dela spomenute peći (Slika 3).

Kod drugog prezentovanog slučaja, sa sudsko-medicinskog aspekta, potres mozga, manifestovan jakostepenim poremećajem moždane funkcije, nesumnjivo je nastao kao posledica direktnog delovanja tupine mehaničkog orudja u sklopu povreda glave i lica. Priroda i karakter evidentiranih povreda ukazivale su da sveže povrede glave i lica nisu predstavljale jedinstvenu povredu nanetu u jednom aktu, već zasebne povrede nastale pri ponavljanom dejstvu povrednog orudja na navedene delove, mehanizmom udara ili u više navrata ponovljenog pada. To bi praktično značilo da povrede glave i lica, ali i ostale utvrđene povrede na telu, nisu mogle nastati na način kako je to NP naveo u svojoj odbrani, odnosno pri jednom padu i udaru povredjenim delovima tela o ravnu ili neravnu čvrstu površinu (šipka od šporeta, sanduk sa drvima).

U sklopu predočenog načina povredjivanja najverovatnije su nastali i krvni podlivi kože obe butine, a njihov specifičan izgled i prugast oblik opredeljuju obličast predmet (palica, štap i sl.) kao sredstvo podobno za nanošenje ovakve vrste povreda. Lokalizacija povreda nadlanih strana šaka i specifična uloga ruku u refleksnom i instinktivnom reagovanju na agresiju usmerenu prema telu, ukazivale su na mogućnost nastanka ovih povreda pri odbrambenom položaju ruku u odnosu na povredno orudje.

U trećem prezentovanom slučaju, potpuno isčašenje prvog vratnog pršljena sa nagnječenjem početnog dela kičmene moždine prvenstveno nastaje pri prekomernoj rotaciji-uvrtanju glave u jednu ili drugu stranu, ili pak pri prekomernom zabacivanju glave put nazad, i isto se trenutno završava smrću. Iz prethodno navedenog, sa sudsko-medicinskog aspekta proizilazi da pad na teme sa visine oko 2 m ne predstavlja mehanizam podoban za nastanak ovakve povrede, naročito u odsustvu dodatnih povreda i preloma ostalih koštanih struktura vratne kičme. S obzirom da bi trenutna smrt na mestu povredjivanja onemogućila JS u kretanju, to je besmisleno dalje razmatrati pad sa kreveta i "zaglavljivanje" glave izmedju kreveta i fotelje kao mogući način nastanka smrtonosne povrede vrata. Utvrđene osobine, izgled, položaj i pravac pružanja krvnih podliva u nivou ručnih zglobova obe podlaktice, ukazivale su na mogućnost njihovog nastanka prilikom vezivanja ruku.

O obimu i rasprostranjenosti nasilja u porodici ne postoje zvanični statistički podaci, zbog neprijavlivanja i neregistrovanja slučajeva kao izvršenih krivičnih dela. Nasilje u porodici je endemična pojava, a nasilje prema ženama od strane njihovih partnera je nešto što preseca sve kulture, religiozne i regionalne granice, pri čemu je fizičko nasilje najdrastičniji vid ispoljavanja bračnog nasilja (6). U patrijarhalnoj kulturi kakva je naša, a koja podrazumeva vladavinu muškarca u društvu i porodici, nasilje nad ženama pored ostalog, predstavlja i deo folklornih običaja i demonstraciju moći muškaraca nad ženama (7). Naime, nasilnik retko želi da se brak okonča, jer je on zavisao od veze sa žrtvom u kojoj ostvaruje svoju moć. Posebna ugroženost i opasnost po ženu postoji u momentu kada odluči da napusti partnera nasilnika, jer tada često i same postaju žrtve ubistva od strane partnera (tzv. napad prilikom odvajanja, separation assault) (8).

Nasilje u porodici je kompleksna i društveno uslovljena pojava koja ima veoma ozbiljne posledice na individualnom i društvenom planu. Koordinisano delovanje medicinskih, državnih i socijalnih institucija, kao i permanentna edukacija opšte populacije preko sredstava javnog informisanja o pojavi nasilja u porodici, o njegovim posledicama i sistemu pravne zaštite od nasilja, predstavljaju polazne tačke u projektovanju odgovarajuće strategije za prevenciju i represiju porodičnog nasilja.

Literatura

1. Kiurski J. Nasilje u porodici. Temida, časopis o viktimizaciji, ljudskim pravima i rodu 2003;2: 37-42.
2. Konstantinović-Vilić S. Predrasude i stereotipi o nasilju u porodici. Pravom protiv nasilja u porodici. Niš: Ženski istraživački centar za edukaciju i komunikaciju 2002. 25-33.
3. Čopić S. Institucije i nevladine organizacije u odgovoru na porodično nasilje u Srbiji. Pravom protiv nasilja u porodici. Niš: Ženski istraživački centar za edukaciju i komunikaciju; 2002.
4. Konstantinović-Vilić S, Petrušić N. Krivično delo nasilja u porodici-pravna praksa u Republici Srbiji. Niš: Ženski istraživački centar za edukaciju i komunikaciju; 2004.
5. Krivični zakonik Republike Srbije, prečišćeni tekst. Službeni glasnik, Beograd; 2002.
6. Lauristen JI, White NA. Putting violence in its place: The influence of race, ethnicity, gender and place on the risk for violence. Criminology and Public Policy 2001; 1: 37-59.
7. Žunić N. Zašto patrijarhat. Pravom protiv nasilja u porodici. Niš: Ženski istraživački centar za edukaciju i komunikaciju; 2002.
8. Konstantinović-Vilić S, Petrušić N. Krivično delo nasilja u porodici-pravna praksa u Republici Srbiji. Niš: Ženski istraživački centar za edukaciju i komunikaciju; 2004.

FAMILY VIOLENCE – MARRIAGE VIOLENCE WITH A FATAL OUTCOME

Aleksandra Antovic, Radovan Karadzic, Lidija Kostic-Banovic and Ljubisa Milosavljevic

Family violence represents an especially dangerous social form of violence by means of which the rights of an individual – a member of a family – to live, to have psychic, physical and sexual integrity, freedom, security and human dignity, have been violated. The term marriage violence entails every form of physical, sexual, psychic and economic abuse of women by husbands or illegitimate partner. The family violence represents a widespread form of crime, and since it has become dramatic and dynamic during the recent years, the need for a direct forensic processing of the violence consequences within this specific and sensitive social group has arisen. In accordance with what has been outlined above, three cases of extreme, systematic and continuous marriage violence with fatal consequences of the abused women, whose bodies have been abducted at the Forensics Institute in Nis, have been presented in this paper. *Acta Medica Medianae 2006; 45(2):75-79.*

Key words: *family violence, marriage violence, body injuries, death*