

ODNOS PREOPERATIVNE VELIČINE TUMORA I PREŽIVLJAVANJA KOD OBOLELIH OD ASTROCITOMA MOZGA

Aleksandar Kostić*, Milorad Babić*, Goran Ignjatović* i Miloš Janićijević**

Savremena neuroradiološka dijagnostika tumora mozga, samim tim i astrocitoma, od ogromnog je značaja za uspešno planiranje i realizaciju resekcije tumora, s obzirom da je kao metoda najčešće preoperativna. CT-dijagnostika, na teritoriji Srbije, predstavlja najzastupljeniju metodu vizuelizacije tumora mozga zbog svoje visoke pouzdanosti, kratkog vremena i nižih troškova snimanja, kao i zbog veće zastupljenosti po regionalnim centrima u odnosu na konkurentne metode. U našoj studiji obuhvaćeno je 63 bolesnika različitog pola i uzrasta, operisanih na Neurohirurškoj klinici u Nišu. Radi se o bolesnicima kod kojih je patohistološkim pregledom operativno ekstirpiranog materijala postavljena dijagnoza astrocitoma mozga. Kod svih bolesnika preduzeta je maksimalna resekcija tumorske mase, a postoperativno lečenje je nastavljeno u skladu sa aktuelnim onkološkim protokolima. Razmatran je odnos preoperativne CT prezentacije veličine tumora i dužine preživljavanja bolesnika. Najčešće su se tumorske mase prezentovale kao one srednjih veličina, sa srednjim dijametrom od 25 do 50 mm, i to kod 34 bolesnika. Velikih tumorskih masa, sa srednjim dijametrom od preko 50 mm, bilo je kod 17 bolesnika, a najređe su se tumorske mase ispoljavale kao one malih veličina, sa srednjim dijametrom manjim od 25 mm, i to kod 12 bolesnika. Bolesnici sa velikim tumorskim masama značajno su kraće živeli (24 nedelje) u odnosu na bolesnike sa srednje velikim, odnosno malim tumorima (97, odnosno 84 nedelje). *Acta Medica Medianae* 2007;46(1):17-20.

Ključne reči: astrocitomi mozga, veličina tumora, preživljavanje

Neurohirurška klinika Kliničkog centra u Nišu*
Institut za neurohirurgiju KC Srbije u Beogradu**

Kontakt: Aleksandar Kostić
Neurohirurška klinika Kliničkog centra
Bulevar dr Zorana Đinđića 48
18000 Niš, Srbija
Tel.: 018/571 618

Uvod

Od primarnih neoplazmi CNS-a nešto više od polovine su astrocitomi, odnosno oko četvrtine od ukupnog broja intrakranijalnih tumora. Smrtni ishod obolelih od tumora mozga najčešće nastaje kao posledica terminalne evolucije astrocitoma (1).

Savremena neuroradiološka dijagnostika tumora mozga, samim tim i astrocitoma, od ogromnog je značaja za uspešno planiranje i realizaciju resekcije tumora, s obzirom da je kao metoda, između ostalog, i najčešće, preoperativna. Intraoperativna dijagnostika tumora je takođe izuzetno bitna, naravno kada je dostupna, za precizno topografisanje tumorskog procesa a time i za precizniju i potpuniju resekciju. Postoperativna neuroradiološka dijagnostika tumora je po svom karakteru kontrolna i bez izuzetka, primenjivana u svim neurohirurškim centrima ekonomski razvijenih zemalja.

Rutinska primena kompjuterizovane tomografije (CT) i magnetne rezonance (MR), značajno je ubrzala dijagnostiku moždanih tumora.

Primena najsavremenijih dijagnostičkih metoda, pozitronske emisije tomografije (PET) i emisije tomografije jednog fotona (SPECT) daje nove kvalitete što se tiče preciznijeg prepoznavanja histoloških, bioloških i biohemijskih karakteristika tumora (2), tj. njihovog tipa i gradusa, metoda neuroradiološke vizuelizacije.

U današnjim uslovima, pre nego što se neurohirurg upusti u operativno lečenje astrocitoma mozga, tumorsku promenu vizuelizuje zahvaljujući prethodno realizovanoj kompjuterizovanoj tomografiji ili magnetnoj rezonanci. Ređe se odlučuje za realizaciju cerebralne angiografije, i to u cilju diferencijalne dijagnoze prema drugim tipovima tumora ili uopšte mas lezija, i preciziranja položaja tumora u odnosu na vaskulaturu endokranijuma. Nativna radiografija lobanje ciljano se nikada ne indikuje jer ona kod astrocitoma, za razliku od nekih drugih tipova tumora mozga, ne igra nikavu ulogu.

CT-dijagnostika, u Srbiji i Crnoj Gori, predstavlja najzastupljeniju metodu vizuelizacije tumora mozga, zbog njene visoke pouzdanosti (oko 98%) (3), kratkog vremena i nižih troškova snimanja, kao i zbog veće zastupljenosti po regionalnim centrima u odnosu na konkurentne metode.

MR rešava diferencijalne dijagnostičke dileme u odnosu na cerebrovaskularne inzulte ili hematome u resorpciji, proistekle nakon realizacije CT kod obolelih od niskogradusnih astrocitoma.

Kod obolelih od glioblastoma u odnosu na apcese i multiple metastaze. Zahvaljujući svojim mogućnostima i karakteristikama, MR se kvalifikovala i kao metoda izbora kod postoperativnog definisanja obima hirurške resekcije glioma (4).

Cilj rada

Cilj istraživanja bio je da: utvrdi povezanost preživljavanja operisanih od astrocitoma mozga i preoperativnog CT nalaza veličine tumorske mase.

Materijal i metode

Studija ima retrospektivni i anterospektivni karakter. Studijska grupa je obuhvatila 63 bolesnika različitog pola i uzrasta operisanih u Neurohirurškoj klinici u Nišu od 16. 05. 1995. do 31. 12. 2001. godine, a čije je zdravstveno stanje praćeno do 01. 03. 2003. godine. Radi se o bolesnicima kod kojih je patohistološkim pregledom operativno ekstirpiranog materijala na Institutu za patologiju Kliničkog centra u Nišu, postavljena dijagnoza astrocitoma mozga. Daleko najčešći patohistološki nalaz bio je gradus IV, tj. glioblastom multiforme i to u 41 slučaju, zatim gradusa II u 12 slučajeva, gradusa III, anaplastični astrocitom u 8 slučajeva, a najmanje je bilo onih gradusa I, tj. samo 2 slučaja.

U svim slučajevima raspolagali smo preoperativnim CT nalazima sa kontrastom, a samo u dva slučaja još i preoperativnim MR nalazom.

Na osnovu CT nalaza ispitivane grupe bolesnika, tumorske formacije smo grupisali u one male (srednji dijametar tumora je manji od 25 mm), srednje (srednji dijametar tumora iznosi od 25 do 50 mm), i velike veličine (srednji dijametar je veći od 50 mm). Srednji dijametar tumora ($D_{1-3 \max}$)

dobijen je količnikom zbira najvećih dimenzija tumora (a,b,c) u sve tri ravni i broja 3, tj. $D_{1-3 \max}=(a+b+c)/3$.

Datum smrti je delimično beležen na osnovu dostupne medicinske dokumentacije sa Neurohirurške klinike i Onkološke klinike, ali najčešće nakon neposrednog kontakta sa rodbinom.

Statistička obrada podataka podrazumevala je primenu Kaplan-Meier-ove krive preživljavanja uz realizaciju "long-rank" testa, Studentovog t testa i nakon svega, tabelarne ili grafičke prezentacije rezultata.

Rezultati

Tumori većih dimenzija povezani su sa kraćim postoperativnim preživljavanjem (Grafikon 1). Najviše je bilo obolelih sa CT nalazima tumora srednje veličine (34 bolesnika), zatim onih sa CT nalazima velikih tumora (17 bolesnika), a najmanje onih sa CT nalazima tumora male veličine (12 bolesnika) (Tabela 1).

Iz Tabele 1 je vidljivo da je razlika u preživljavanju prve 2 grupe minimalna: 83 prema 97 nedelja, i to u korist grupe sa srednje velikim tumorima. Ova je razlika bez statističke značajnosti. Ali ako uporedimo preživljavanje ovih grupa sa trećom, koju čine oboleli sa velikim tumorima, nailazimo na statistički značajnu razliku, s obzirom na srednje preživljavanje ispitanika iz treće grupe od samo 24 nedelja (Log Rank test = 8,81; $p=0,0122 < 0,05$).

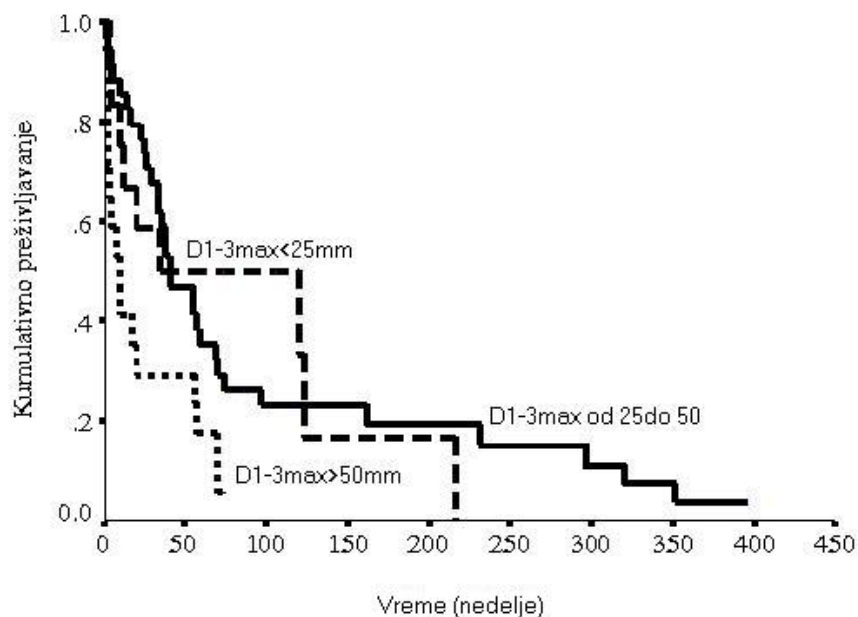
U našoj studijskoj grupi imali smo u momentu završetka statističke obrade oko 6% cenzorisanih iz grupe sa srednjim dijametrom većim od 50 mm, odnosno oko 25% cenzorisanih sa srednjim dijametrom manjim od 25 mm (Tabela 2).

Tabela 1. Dužina preživljavanja (u nedeljama) u odnosu na preoperativnu CT prezentaciju volumena tumora

$D_{1-3 \max}$	N	Xsr	95 % CI	Medijana	95 % CI
< 25mm	12	83,42	33,61-133,22	35,00	0,0 - 148,16
25 mm - 50 mm	34	96,64	56,52-136,75	41,00	22,94 - 59,06
> 50 mm	17	23,76	10,76-36,77	9,00	0,93-17,07

Tabela 2. Odnos broja umrlih i cenzorisanih bolesnika prema preoperativnoj CT prezentaciji veličine tumora

$D_{1-3 \max}$	N	Umrlih	cen-zorisa-nih	% cen-zorisa-nih
< 25mm	12	9	3	25,00
25mm - 50 mm	34	31	3	8,82
> 50 mm	17	16	1	5,88
Ukupno	63	56	7	11,11



Grafikon 1. Dužina preživljavanja u odnosu na preoperativnu CT prezentaciju veličine tumora

Diskusija

Klinička slika obolelih od astrocitoma mozga može se dovesti u vezu sa lokalizacijom procesa, ali izvestan značaj imaju i biološke osobine tumora (brzina rasta, infiltrativnost, veličina perifokalnog edema), kao i individualnost bolesnika (npr. senilna atrofija mozga kod starijih bolesnika). Biološke osobine astrocitoma vezane su za njegov patohistološki gradus, a na CT se, između ostalog, ispoljavaju i veličinom tumorske mase.

Volumen astrocitoma je direktno srazmeran stopi rasta tumora i difuzionom koeficijentu, koji kod GBM iznosi $0,0013\text{cm}^3/\text{dan}$, dovodeći do toga da se volumen duplira svakih 60 dana. CT nalaz mozga, nakon aplikovanja kontrasta, prikazuje delove tumora sa većom koncentracijom tumorskih ćelija, gde je koncentracija tumorskih ćelija 8000 ćelija po mm^3 , dok delove tumora periferno od ovog polja sa koncentracijom tumorskih ćelija i do 80 puta manjom (100 tumorskih ćelija po mm^3) evidentira kao zdravo moždano tkivo, odnosno tkivo zahvaćeno edemom (5). Ovo je i suština relativnosti dosadašnjeg uspeha u hirurškom tretmanu viskogradusnih astrocitoma.

Značaj volumena tumora za preživljavanje obolelih od astrocitoma mozga jasno ističe Swanson (5), koji definiše vreme preživljavanja obolelog od astrocitoma kao vremenski interval potreban da tumor zapremine A (volumen tumora na prvom CT) dosegne zapreminu B (volumen tumora na autopsiji). Na matematičkom modelu koji je uzimao u obzir stopu rasta tumora i difuzni koeficijent vreme preživljavanja za obolele od GBM iznosilo je 158 dana (za tumor sa ishodištem u beloj masi), odnosno 256 dana (za tumore sa ishodištem u sivoj masi).

Sem Swansona i drugi autori su se bavili odnosom tumorskog volumena i preživljavanja. Tako, na velikoj grupi od 510 bolesnika sa malignim gliomima, Wood i sar. (6) uspeali su da pokažu da je tumorska veličina, od velikog prog-

nostičkog značaja nezavisno od drugih, poznatih, prognostičkih varijabla. Takođe, i drugi autori nalaze statistički značajnu korelaciju preoperativnog volumena astrocitoma prikazanog na CT posle aplikacije kontrasta i preživljavanja (7,8). Scerrati (9) u svom radu izdvaja 3 grupe nisko-gradusnih astrocitoma gde su maksimalni dijometri tumorskih formacija, na preoperativnom CT, do 3, od 3 do 5 i preko 5 cm. Statistički značajno niže preživljavanje imala je grupa tumora sa maksimalnim dijametrom od preko 5 cm u odnosu na druge dve grupe ($p=0,0193$). U studiji Wurschmidt-a (10) grupa obolelih sa najvećim dijametrom astrocitoma od preko 5 cm, takođe statistički značajno živi kraće ($p=0,04$). Takođe, u našoj studiji, grupa bolesnika sa preoperativnim nalazom tumora srednjeg dijametra od preko 5 cm, značajno kraće živi u odnosu na druge dve grupe, čiji su tumori srednjeg dijametra manjeg od 2,5 cm, odnosno od 2,5 do 5 cm ($p=0,0122$).

U studiji Nwokedija (11) prosečan volumen glioblastoma ispitivanih studijskih grupa bio je 25, odnosno 29cm^3 , što je u skladu sa našim nalazima, gde je gotovo 60% GBM imalo volumen (shodno formuli Pinskog), gde je srednji dijаметar iznosio od 25 do 50 mm.

MR predstavlja superioran metod u morfološkoj dijagnostici tumora mozga. Zahvaljujući MR, moguće je videti odnos tumora sa elementima baze mozga, pre svega kranijalnim nervima i krvnim sudovima, kao i strukturama gornjih i donjih delova moždanog stabla. Prednosti MR u odnosu na CT jeste visokokontrasna rezolucija slike, mogućnost rekonstrukcije slike u više ravni, odsustvo koštanih artefakta, mogućnost prikazivanja intrakranijalnih krvnih sudova, nepostojanje jonizujućeg zračenja. Abnormalnosti astrocitoma demonstrirane MR su mnogo veće nego što su vidljive na CT. T2 sekvence pokazuju da se abnormalnosti rasprostiru dobrano van odgovarajuće CT zone niske atenuacije, što je potvrđeno

stereotaksičkom biopsijom, kada su tumorske ćelije nađene, ne samo u sklopu perifernih abnormalnosti vidljivih na T2 sekvenci već i u okolnom mozgu, normalnog izgleda, kako na CT tako i na MR.

U perspektivi je potrebno staviti akcenat na korišćenje MR, u odnosu na CT mozga, kada se radi o dijagnostici tumora mozga, s obzirom da najnovije generacije MR koriste magnetna polja od 3T, gde se vreme snimanja smanjuje na oko 6 minuta, a rezolucija snimka približava klasičnom fotografskom snimku preparata mozga. Time će

se značaj odgovarajućih parametara koji koreliraju sa prognozom bolesti na neuroradiološkim nalazima zasigurno povećati.

Zaključak

Astrocitomi mozga, većeg preoperativnog volumena, povezani su sa kraćim preživljavanjem obolelih.

Literatura

1. Tindal G. The practice of neurosurgery-Knowledge finder. CD-ROM. Williams&Wilkins Publisher; 1996.
2. Mineura K, Shioya H, Kowada M, Ogawa T. Blood flow and metabolism of oligodendrogliomas: a positron emission tomography study with kinetic analysis of 18F-fluorodeoxyglucose. *J Neurooncol* 1999; 43(1):49-57.
3. Janićijević M. Tumori mozga. 15-16. Beograd; Zavod za udžbenike i nastavna sredstva: 1994.
4. Stefanović I. Uticaj somatostatina na visokomaligne astrocitome: Doktorska disertacija. Medicinski fakultet; Univ. Niš; 1998.
5. Swanson KR, Alvord Jr EC, Murray JD. Virtual brain tumours (gliomas) enhance the reality of medical imaging and highlight inadequacies of current therapy. *British Journal of Cancer* 2002; 86; 14-8.
6. Wood JR, Green SB, Shapiro WR. The prognostic importance of tumor size in malignant gliomas: a computed tomographic scan study by the Brain Tumor Cooperative Group. *J Clin Oncol* 1988; 6(2): 338-43.
7. Levin VA, Hoffman WF, Heilbron DC, Norman D. Prognostic significance of the pretreatment CT scan on time to progression for patients with malignant gliomas. *J Neurosurg* 1980; 52(5):642-7.
8. Yamada S, Takai Y, Nemoto K, Ogawa Y, Kakuto Y, Hoshi A, et al. Prognostic significance of CT scan in malignant glioma. *Tohoku J Exp Med.* 1993; 170(1):35-43.
9. Scerrati M, Roselli R, Iacoangeli M, Pompucci A. Prognostic factors in low grade (WHO grade II) gliomas of the cerebral hemispheres: the role of surgery. *J Neurol Neurosurg Psychiatry* 1996; 61(3):291-6.
10. Wurschmidt F, Bunemann H, Heilmann HP. Prognostic factors in high-grade malignant glioma. A multivariate analysis of 76 cases with postoperative radiotherapy. *Strahlenther Onkol* 1995; 171(6):315-21.
11. Nwokedi C E, DiBiase J S, Jabbour S, Herman J, Amin P, Chin LS. Gamma Knife Stereotactic Radiosurgery for Patients with Glioblastoma Multiforme; *Neurosurgery* 2002; 50:41-7.

SURVIVAL OF BRAIN ASTROCYTOMA PATIENTS CONSIDERING PREOPERATIVE TUMOR SIZE

Aleksandar Kostic, Milorad Babic, Goran Ignjatovic and Milos Janicijevic

Actual neuroradiological diagnostics of the brain tumors, including astrocytomas, is of great influence on successful planning and realization of the tumor resection, considering the fact that it is often preoperative. CT diagnostics is the most frequently used method of the brain tumor visualization in Serbia, due to height reliability, short time of the exposition, lower costs, and wide using even in smaller health centers, comparing to competitive methods. In our study, we examined 63 patients of different sex and age, which have been operated for a brain tumor at the Neurosurgery Clinic in Nis. Brain astrocytoma has been found in all patients after pathohistological evaluation of the operatively resected material. All patients had maximal reduction of the tumor bulk and postoperatively were treated according to current oncological protocols. The preoperative CT parameter-tumor size was correlated to survival.

The most often tumor bulk was presented as medium-sized, average diameter between 25 and 50 mm (34 patients). Large tumor bulk with average diameter over 50mm was found in 17 patients and quite rarely the tumor presented as small, with average diameter less than 25 mm, which was registered in 12 patients. Patients that had large tumor masses lived significant shorter (24 weeks) compared to patients that had medium-sized or small tumors (97 and 84 weeks, respectively). *Acta Medica Medianae* 2007;46(1):17-20.

Key words: brain astrocytoma, tumor size, survival