

HIRURŠKO LEČENJE REUMATOIDNOG KOKSITISA IMPLANTACIJOM TOTALNE ENDOPROTEZE ZGLOBA KUKA - PRIKAZ BOLESNIKA

Ivan Golubović¹, Milorad Mitković¹, Nebojša Đorđević², Desimir Mladenović¹, Predrag Stojiljković¹, Saša Milenković¹, Zoran Golubović¹, Aleksandar Višnjic³, Miodrag Stanojković¹, Ivan Micić¹, Stevo Najman³, Vlada Jovanović¹, Goran Vidić³, Saša Stojanović³, Saša Karalejić³, Igor Kostić¹ i Vladica Vučić⁴

Reumatoidni artritis je hronična, sistemska zapaljenska bolest vezivnog tkiva čiji uzrok nije poznat. Promenjena sinovija-panus kod bolesnika sa reumatoidnim artritisom dovodi do destrukcije hrskavice glave butne kosti i acetabuluma i uzrokuje deformaciju zgloba kuka. U kliničkoj slici reumatoidnog koksitisa dominiraju bol, ograničenje pokreta u kuku i veće ili manje skraćanje noge, što dovodi do teške invalidnosti bolesnika. Radiološki je u početku prisutna izrazita osteoporoza zglobnih tela kuka, a kasnije protruzija acetabuluma. Lečenje reumatoidnog koksitisa ima svoje specifičnosti, što zavisi od stadijuma bolesti, subjektivnih i objektivnih smetnji i ono može biti medikamentozno, funkcionalno i operativno.

U radu se prikazuju dva bolesnika sa reumatoidnim artritisom zgloba kuka koji su operativno lečeni na Klinici za ortopediju i traumatologiju KC u Nišu. Kod bolesnika Đ.D. starog 57 godina, nakon kompletne preoperativne pripreme, ugrađena je bescementna endoproteza zgloba kuka, dok je kod bolesnika A.E. stare 68 godina, ugrađena cementna endoproteza zgloba kuka. Krajnji funkcionalni rezultat kod operisanih bolesnika je dobar.

Totalna artroplastika zgloba kuka, kod bolesnika sa reumatoidnim koksitisom oslobađa bolesnika bola i invalidnosti koja je uslovljena destrukcijom zgloba kuka. *Acta Medica Medianae 2008;47(3):73-77.*

ključne reči: reumatoidni artritis, totalna artroplastika kuka

Ortopedsko-traumatološka klinika - Klinički centar u Nišu¹
Hirurška klinika Kliničkog centra u Nišu²
Medicinski fakultet u Nišu³
Zdravstveni centar "Radivoje Savić" u Knjaževcu⁴

Kontakt: Ivan Golubović
Gutenbergova 37, 18000 Niš
Tel.: 063 443458
E-mail: golubovicz@bankerinter.net

Uvod

Zglob kuka, jedan je od najvećih zglobova u čovečjem organizmu i evolutivnim razvojem predviđen je za najveća opterećenja. Građa zgloba kuka je po tipu kugličnog zgloba, uz snažan kapsuloligamentarni aparat i jaku muskulaturu, što omogućava maksimalnu pokretljivost u svim pravcima (1). Zglob kuka je sedište mnogih patoloških stanja koja mogu ugroziti zdravlje bolesnika u različitim fazama života. Među ovim bolestima značajno mesto zauzima reumatoidni artritis.

Reumatoidni artritis je hronična, sistemska zapaljenska bolest vezivnog tkiva čiji uzrok nije poznat. Zahvata mezenhimno tkivo celog organizma (2). Učestalost reumatoidnog artritisa u populaciji iznosi 2-3%. Bolest je češća kod žena i manifestuje se pretežno na lokomotornom sistemu. Žene oboljevaju tri puta češće od muškaraca, a

retko se javlja kod dece i mlađih ljudi. Incidenca raste od četrdesete do šezdesete godine života, a nakon šezdesete se smanjuje. Bolest se češće javlja u tropskim krajevima. Od reumatoidnog artritisa podjednako oboljevaju sve grupe ljudi i rase. Incidenca reumatoidnog artritisa u Japanu iznosi 0,1%, u Engleskoj 0,29%, a u Holandiji 0,86%. Reumatoidni faktor nalazimo kod 60-90% bolesnika sa reumatoidnim artritisom i kod 5-10% zdravih osoba, podjednako kod muškaraca i žena (3).

Osnovni patološko-anatomske supstrat reumatoidnog artritisa zgloba kuka je zapaljenje koje se primarno javlja i razvija u sinovijalnoj mebrani zgloba kuka, a kasnije zahvata zglobnu hrskavicu i paraartikularno tkivo. Promenjena sinovija (panus) dovodi do destrukcije hrskavice, glave butne kosti i acetabuluma i uzrokuje deformaciju zgloba kuka (4).

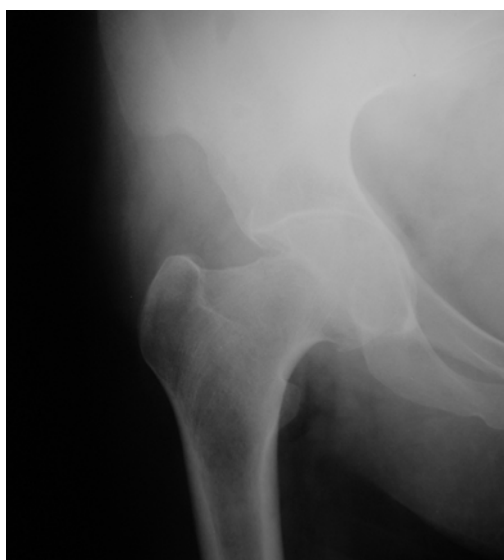Lečenje reumatoidnog koksitisa ima svoje specifičnosti, što zavisi od stadijuma bolesti, subjektivnih i objektivnih smetnji i ono može biti medikamentozno, funkcionalno i operativno (5). U ranom stadijumu bolesti, u kome postoji sinovijalna proliferacija bez destrukcije hrskavice, sinovijektomija je metoda izbora (6). U kasnom stadijumu bolesti, totalna artroplastika zgloba kuka predstavlja metodu izbora (7).

Cilj rada bio je da se pokaže način zbrinjavanja bolesnika sa reumatoidnim artritisom zgloba kuka ugradnjom bescementne i cementne endoproteze zgloba kuka.

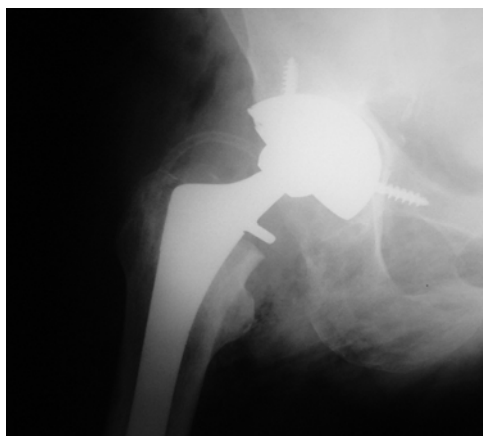
Prikazi slučaja

U radu se prikazuju dva bolesnika sa reumatoidnim artritisom zgloba kuka koji su operativno lečeni na Klinici za ortopediju i traumatologiju KC u Nišu. Bolesnici su dugi niz godina lečeni neoperativno, medikamentozno i balneofizikalnim procedurama sa promenljivim uspehom. Kada su iscrpljene mogućnosti neoperativnog lečenja, predloženo je operativno lečenje koje su bolesnici prihvatili.

Bolesnica S.M. stara 57 godina, primljena je u Kliniku za ortopediju i traumatologiju KC u Nišu, zbog jakih bolova i ograničenja pokreta u desnom zglobu kuka. Duže vremena bolovala je od reumatoidnog artritisa. Pre dve godine, zbog sličnih problema, operisana je u istoj klinici, kada joj je ugrađena bescementna endoproteza levog zgloba kuka. Nakon operativnog zahvata pre godinu dana, lečena je medikamentozno i balneofizikalnim procedurama u više navrata. Na načinjenom rentgenskom snimku desnog zgloba kuka implantirana endoproteza je u korektnom položaju bez znakova razlabavljenja. Na načinjenom rentgenskom snimku levog zgloba kuka registrovano je uznapredovalo oštećenje zgloba sa izraženom protruzijom acetabuluma (Slika 1). Nakon kompletne preoperativne pripreme, urađena je implantacija totalne cementne endoproteze desnog zgloba kuka. Na kontrolnom rentgenskom snimku, položaj komponenti implantirane endoproteze pokazao je zadovoljavajuću poziciju. (Slika 2). Nakon operativnog zahvata bolesnica je aktivirana i upućena na fizikalnu terapiju. Rani postoperativni tok protiče dobro. Bolesnica se dobro oseća. Negira bolove u operisanom kuku i ima zadovoljavajući obim pokreta u operisanom kuku.

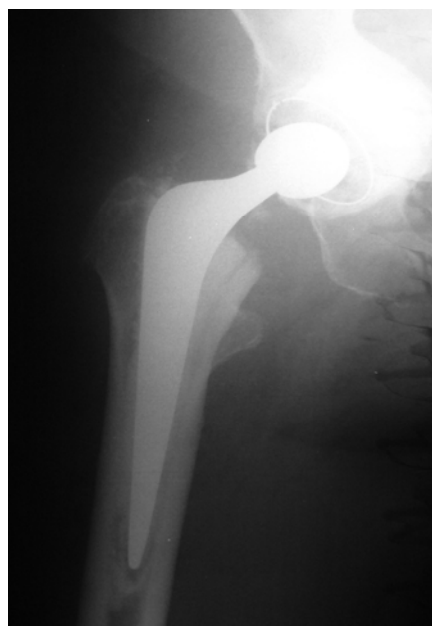

Slika 1. Rentgenski snimak levog zgloba kuka bolesnice stare 57 godina sa reumatoidnim koksitisom

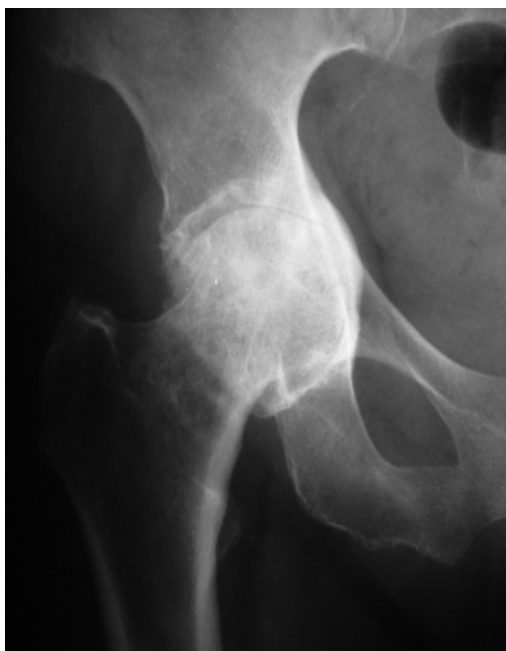

Slika 2. Rentgenski snimak implantirane totalne bescementne endoproteze levog zgloba kuka, kod bolesnice sa reumatoidnim koksitisom stare 57 godina

Bolesnica S.M. stara 68 godina, primljena je u Kliniku za ortopediju i traumatologiju KC u Nišu, zbog stalnih bolova i ograničenja pokreta u desnom zglobu kuka. Duže vremena bolovala je od reumatoidnog artritisa. Lečena je medikamentozno i povremenim balneofizikalnim procedurama u više navrata. Na načinjenom rentgenskom snimku desnog zgloba kuka registrovano je uznapredovalo oštećenje zgloba sa izraženom protruzijom acetabuluma (Slika 3). Nakon kompletne preoperativne pripreme, urađena je implantacija totalne cementne endoproteze desnog zgloba kuka. Na kontrolnom rentgenskom snimku položaj komponenti implantirane endoproteze pokazuje zadovoljavajuću poziciju (Slika 4). Nakon operativnog zahvata, bolesnica je aktivirana i upućena na fizikalnu terapiju. Rani postoperativni tok protiče dobro. Bolesnica se dobro oseća. Negira bolove u operisanom kuku i ima zadovoljavajući obim pokreta u operisanom kuku.



Slika 4. Rentgenski snimak implantirane totalne cementne endoproteze desnog zgloba kuka kod bolesnice sa reumatoidnim koksitisom stare 68 godina



Slika 3. Rentgenski snimak desnog zgloba kuka bolesnice stare 68 godina sa reumatoidnim koksitisom

Diskusija

Reumatoidni koksitis dovodi do znatnog oštećenja funkcionalnog kapaciteta ne samog kuka već i celog lokomotornog sistema. Koksitis se može pojaviti u početku reumatoidnog artritisa, ali najčešće nastaje u uznapredovaloj fazi bolesti. Dominantni simptomi su bol u zahvaćenom kuku (preponi i glutealnoj regiji), ograničenje pokreta i kontraktura zgloba kuka. To prati manje ili veće skraćivanje noge, ograničenje pokreta rotacije u zglobo kuka i promene u lumbalnom segmentu kičmenog stuba i kolenu. Sa napredovanjem bolesti, bol u zglobo kuka javlja se najpre pri pokretu i palpaciji, a kasnije i spontano prilikom mirovanja. Nastaje otok mekih tkiva oko zgloba kuka i samog zgloba, a pokreti u zglobo kuka bivaju sve više ograničeni. Ograničenje pokreta prvo zahvata rotatorne pokrete. Zatim, sledi postepeni gubitak pokreta u smislu fleksije, koja postaje sve ograničenija. Često bolesnici počinju da nose štap ili štaka da bi mogli da se kreću. Promene u kukovima kod reumatoidnog artritisa ograničavaju životne i radne aktivnosti vezujući bolesnika za krevet (8).

U dijagnostici reumatoidnog koksitisa, pored kliničke slike, veoma je važna radiografija obolelog zgloba kuka, kao i laboratorijski nalazi. Koksitis kod reumatoidnog artritisa se pojavljuje jednostrano ili obostrano sa izrazitom osteoporozom zglobnih tela i ravnomernim suženjem zglobnog prostora oko glave femura. Kod artroze kuka suženje je najjače izraženo u gornjem delu, na mestu najvećeg opterećenja, pa se glava femura pomiče vertikalno. Kod reumatoidnog artritisa sniženje je jednakomerno, a glava se pomiče prema središtu acetabuluma, pa nastaje protruzija acetabuluma (9). Osim jače izražene osteoporoze i destrukcije glave femura, javljaju se i osteofiti, ali retko, kao sekundarna manifestacija

kod reumatoidnog artritisa. Zbog promenjenih biomehaničkih uslova nastaje avaskularna nekroza glave butne kosti (10).

U lečenju bolesnika sa reumatoidnim artritisom neophodan je timski pristup. Reumatolog, fizioterapeut i ortoped su osnova tima, jer kako bolest napreduje, tako se i lečenje mora prilagođavati. Cilj lečenja je da se bolesnik oslobodi bola i zapaljenja i da se pod kontrolu stave sistemske manifestacije bolesti. Lečenje reumatoidnog koksitisa ima svoje specifičnosti, u zavisnosti od stadijuma oboljenja, subjektivnih i objektivnih smetnji i ono može biti medikamentozno, funkcionalno i operativno.

Kada su iscrpljene sve metode neoperativnog lečenja, operativno lečenje predstavlja metodu izbora u lečenju bolesnika sa reumatoidnim koksitisom. Operativno lečenje bolesnika sa reumatoidnim artritisom zauzima bitno mesto kako u ranom tako i u kasnom stadijumu bolesti (11).

Mnogobrojne studije pokazuju značajno poboljšanje funkcije zgloba i smanjenje bola nakon sineviotomije kod reumatoidnog kuka (12,13). Hans Dieter i saradnici, u svojoj studiji na 56 bolesnika, zaključuju da je otvorena sineviotomija zgloba kuka bezbedna procedura koja popravlja funkciju zgloba i smanjuje bol do 5 godina postoperativno (14).

Artroplastika kuka predstavlja najčešće upotrebljavanu metodu u hirurškom lečenju bolesnika sa reumatoidnim artritisom. Artroplastika zgloba kuka dopušta ranu mobilizaciju i bezbolnu pokretljivost bolesnika (15).

Preoperativna priprema bolesnika sa reumatoidnim artritisom radi zamene obolelog zgloba kuka veštačkim je veoma bitna. Bolesnicima koji su uzimali kortikosteroide godinu dana i duže daje se 100 mg hidrokortizona preoperativno, 100 mg hidrokortizona intravenski u toku operacije i 50 mg tri puta na dan posle operacije, a zatim se doza postepeno smanjuje na dozu održavanja. Preoperativna priprema za ugradnju endoproteze zgloba kuka obuhvata jačanje glutealne i natkolene muskulature bolesnika i ona se sprovodi pre prijema u bolnicu. Bitno je za bolesnika u preoperativnoj pripremi rehabilitacionim postupcima povećati obim pokreta, ojačati muskulaturu zgloba kuka i regulisati telesnu težinu. U toj pripremnoj fazi bolesnik treba da nauči da vežba pravilan hod i upotrebu pomagala - štaka, što će znatno skratiti postoperativnu rehabilitaciju (16).

Aloartroplastika obolelog zgloba kuka spada u red rekonstruktivnih operacija, gde se recesirani delovi zgloba zamenjuju veštačkim. Procedura zamene obolelog zgloba kuka veštačkim predstavlja veliki napredak u ortopedskoj hirurgiji. Na taj način, vraća se funkcija obolelog zgloba kuka i uspostavlja bezbolna i korektna pokretljivost.

Kod osoba starijeg životnog doba, sa izraženom osteoporozom, što je karakteristično za reumatoidni koksitis primenjuju se cementne endoproteze zgloba kuka, kod kojih se fiksacija komponenti endoproteze vrši koštanim cementom za koštano tkivo. Kod osoba mlađeg životnog doba primenjuju se bescementne endoproteze u lečenju reumatoidnog koksitisa. Kod ovog tipa endoproteza, između koštano tkiva i komponenti endoproteze

nema cementa, već koštano tkivo urasta u specijalno formirane "nabore" endoproteze i na taj način je fiksira (17).

Creighton i saradnici, nakon desetogodišnjeg praćenja 106 cementnih artroplastika kuka kod bolesnika sa reumatoidnim artritisom (prosečna starost 63 godine; od 33 do 84 godine) ističu odličan rezultat kod ovih bolesnika i nakon 10 godina a da je glavni problem nakon dužeg vremena radiološko razlabavljenje acetabularne komponente (18).

Cracchiolo i saradnici u svojoj studiji na 34 bolesnika sa reumatoidnim kukom (prosečna starost 41.2 godine; od 21 do 78 godina) kod kojih je implantirana bescementna endoproteza nakon praćenja funkcionalnog rezultata između 2 i 6 godina zaključuju da se primena bescementne endoproteze može uspešno koristiti kod mlađih bolesnika sa reumatoidnim artritisom (19).

U fazi postoperativne rehabilitacije posle totalne artroplastike zgloba kuka zahvaćenog reumatoidnim koksitisom sarađuju hirur, reumatolog, fizijatar i fizioterapeut. Kortikosteroidi se vraćaju na dozu održavanja, a prema potrebi, daju se antibiotici, antikoagulantna profilaksa i transfuzija krvi. U postoperativnom toku daju se analgetici i eventualno sedativi. Po završenom operativnom zahvatu odmah se započinje sa aktiviranjem bolesnika i uvežbavanjem četvorotaktnog

hoda sa štakama. Po pravilu, već drugog dana posle operacije sprovodi se funkcionalna terapija, mobilizacija operisanog zgloba - pasivne, a zatim i aktivne vežbe.

Kao i svaki operativni zahvat i ugradnju endoproteza zgloba kuka prate određene komplikacije. Sve komplikacije mogu se podeliti na dve velike grupe, intraoperativne i postoperativne. Intraoperativne komplikacije nastaju u toku hirurškog rada. Najčešće su prelomi dijafize butne kosti i karlice na različitim nivoima kao i povrede neurovaskularnih elementa, što je praćeno hemoragijom ili oduzetošću određene grupe mišića operisane noge (20). U postoperativne komplikacije spadaju površna i duboka infekcija operativne rane, tromboza dubokih vena karlice i vena noge sa posledičnom tromboembolijom pluća. U prevenciji tromboze dubokih vena i tromboembolije bolesnicima se ordinira niskomolekularni heparin (Fraxiparin), a u prevenciji postoperativne infekcije antibiotici parenteralno (cefalosporini i aminoglikozidi). Pored medikamentozne terapije (antibiotika, antiagregacione i antikoagulantne terapije), veoma je važno u prevenciji tromboze i tromboembolije što ranije aktiviranje bolesnika (21).

Totalna artroplastika zgloba kuka napravila je revoluciju u lečenju bolesnika sa reumatoidnim koksitisom, oslobađajući bolesnika bola i teške invalidnosti, koja je uslovljena destrukcijom zgloba kuka.

Literatura

- Bošković M. Anatomija čoveka, Medicinska knjiga, Beograd-Zagreb, 1983.
- Jajić I. Klinička reumatologija, Školska Knjiga, Zagreb, 1981.
- Kammerer W. Razgovori o reumatskim bolestima. Lek, Tovarna farmaceutskih in kemičnih izdelkov, Ljubljana, 1974.
- Gravallese EM. Bone destruction in arthritis. Ann Rheum Dis. 2002;61 (Suppl 2): 84-6.
- Kashiwazaki S. Diagnosis and therapy of chronic rheumatoid arthritis Nippon Naika Gakkai Zasshi. 1991; 80(3): 404-10.
- Schwagerl W. Synovectomy and myotomy at the hip-joint in rheumatoid arthritis. Z Orthop Ihre Grenzgeb. 1974; 112: 1210-8.
- Unger AS, Inglis AE, Ranawat CS, Johanson NA. Total hip arthroplasty in rheumatoid arthritis. A long-term follow up study. J Arthroplasty. 1987;2:191-7.
- Maldyk P. The Rheumatoid hip. Ortop Traumatol Rehabil. 2000; 2(4): 23-6.
- Ranawat CS, Dorr LD, Inglis AE. Total hip arthroplasty in protrusio acetabuli of rheumatoid arthritis. J Bone Joint Surg Am. 1980; 62: 1059-65.
- Kičevac-Miljković A, Živković M. Radiološki atlas reumatičnih bolesti. NIO - Univerzitetska reč, Titograd, 1984.
- Saito T. Timing of surgical treatment in the patients with rheumatoid arthritis. Nippon Rinsho. 2002; 60(12):2429-36.
- Jacobsen ST, Levinson JE, Crawford AH. Late results of synovectomy in juvenile rheumatoid arthritis. J Bone Joint Surg Am. 1985; 67: 8-15.
- Heimkes B, Stotz S. Results of late synovectomy of the hip in juvenile chronic arthritis. Z Rheumatol. 1992; 51: 132-5.
- Carl HD, Schraml A, Swoboda B, Hohenberger G. Synovectomy of the hip in patients with juvenile rheumatoid arthritis. J Bone Joint Surg Am. 2007; 89: 1986-92.
- Nelissen RG. The impact of total joint replacement in rheumatoid arthritis. Best Pract Res Clin Rheumatol. 2003; 17(5): 831-46.
- Grenshav A.H., Edmonson A.S. Campbell s Operative Orthopaedics, Mosbz St. Louis, 1990.
- Unger AS, Inglis AE, Ranawat CS, Johanson NA. Total hip arthroplasty in rheumatoid arthritis. A long-term follow-up study. J Arthroplasty. 1987; 2: 191-7.
- Creighton MG, Callaghan JJ, Olejniczak JP, Johnston RC. Total hip arthroplasty with cement in patients who have rheumatoid arthritis. A minimum ten-year follow-up study. J Bone Joint Surg Am. 1998; 80(10): 1439-46.
- Cracchiolo A 3rd, Severt R, Moreland J. Uncemented total hip arthroplasty in rheumatoid arthritis diseases. A two- to six-year follow-up study. Clin Orthop. 1992; 277: 166-74.
- Grenshav A.H., Edmonson A.S. Campbell s Operative Orthopaedics, Mosbz St. Louis, 1990.
- Boyd HS. VTE prevention in major orthopedic surgery. Cleve Clin J Med. 2008;75(7):471-2.

TOTAL HIP ARTHROPLASTY IN PATIENTS SUFFERING FROM RHEUMATOID ARTHRITIS – A REPORT ON TWO CASES

Ivan Golubovic, Milorad Mitkovic, Nebojsa Đorđević, Desimir Mladenovic, Predrag Stojiljkovic, Sasa Milenkovi, Zoran Golubovic, Aleksandar Visnjic, Miodrag Stanojkovic, Ivan Micic, Stevo Najman, Vlada Jovanovic, Goran Vidic, Sasa Stojanovic, Sasa Karalejic, Igor Kostic and Vladica Vučić

Rheumatoid arthritis is traditionally considered a chronic, inflammatory autoimmune disorder of unknown etiology. It is a disabling and painful inflammatory condition, which can lead to substantial loss of mobility due to pain and joint destruction. Clinical characteristics of the rheumatoid hip are pain, limited range of motion, and rapid onset of cartilage destruction resulting in secondary changes in other lower limb joints and the spine. Radiography showed intensive osteoporosis and later protrusion of acetabulum. Treatment of rheumatoid coxitis is specific, which depends on the stage of disease, subjective and objective complications, and can be medicamentous, functional and operative.

The study presents the treatment of two patients with rheumatoid arthritis with total hip arthroplasty at the Clinic of Orthopaedics and Traumatology Clinical Center Nis. In a fifty-five-old patient with the diagnosis of rheumatoid arthritis, the rheumatoid hip joint underwent a cementless total hip arthroplasty. In a sixty-eight-year old patient, the rheumatoid hip joint underwent total hip arthroplasty with cement. In both patients we obtained good functional results.

Total hip arthroplasty in patients with rheumatoid coxitis relieves pain and prevents invalidity conditioned by destruction of the hip joint. Acta Medica Medianae 2008;47(3):73-77.

Key words: *rheumatoid arthritis, total hip arthroplasty*