

## POVODOM JEDNOG RADIOLOŠKOG NALAZA PRIMARIJUSA DR VESELINA G. KRAJČIĆA

*Rade R. Babić*

Primarijus dr Veselin G. Krajčić prvi je radiolog u Nišu. Godine 1931. imenovan je i postavljen na mesto upravnika Zavoda za rendgenologiju Državne bolnice u Nišu. Imao je svoju privatnu praksu. U radu se prikazuje jedan njegov radiološki nalaz. Rad je napisan kao prilog za istoriju radiologije u Srbiji i Nišu. *Acta Medica Medianae* 2009;48(2):55-56.

**Cljučne reči:** *Primarijus dr Veselin G. Krajčić, radiologija, Niš, Srbija*

---

Institut za radiologiju Kliničkog centra u Nišu

*Kontakt:* Rade R Babić  
Institut za radiologiju Kliničkog centra  
Bulevar dr Zorana Djindjića 48  
18.000 Niš, Srbija  
Tel.: 018-202-040

### Uvod

Primarijus dr Veselin G. Krajčić (Slika 1) rođen je 23. jula 1895. godine u Nišu (1,2). Osnovnu školu je završio i gimnaziju započeo u Nišu, koju prekida zbog izbijanja Prvog svetskog rata (1914).



*Slika 1. Primarijus dr Veselin G. Krajčić*

Učesnik je Prvog svetskog rata kao đak regrut srpske vojske. Pešice je prešao Albaniju. Preživio je Albansku golgotu. Nosioc je Albanske spomenice. Oporavivši se u Grčkoj, Srpska vlada Veselina Krajčića upućuje ga na školovanje u Francusku gde je završio gimnaziju. Maturirao je 1916. godine u Verepu. Medicinski fakultet je svršio u Bordou

1922. godine Nakon rada na internom odeljenju Vojne bolnice u Nišu i bolnice u Uroševcu, specijalizirao je radiologiju u Beogradu i Parizu. Godine 1931. imenovan je i postavljen na mesto upravnika Zavoda za rendgenologiju Državne bolnice u Nišu. Tokom Drugog svetskog rata i u posleratnom periodu bio je upravnik bolnice sve do 1. jula 1958. godine Uža specijalnost bila mu je rendgenodijagnostika gastrointestinalnog trakta i kostno-zglobnog sistema i radioterapija. Jedan od radova je "Planiografija – snimanje u slojevima", objavljen 1947. godine u Srpskom arhivu broj 10 (2).

Primarijus dr Veselin G. Krajčić imao je privatnu lekarsku ordinaciju, koja se nalazila u prizemlju porodične kuće. Posedovao je rendgen aparat nemačke proizvodnje. Kada je u zemlji ukinita privatna doktorska praksa, ovaj rendgen aparat prodat je zdravstvenoj ustanovi u Vrnjačkoj Banji.

U radu prikazujemo jedan od njegovih mnogobrojnih nalaza (Slika 2).

Rendgenološki nalaz je otkucan ćirilicom pisaćom mašinom na receptu.

Memorandum recepta štampan je ćirilicom štampanim slovima.

U memorandumu stoji:

Šef odeljenja Državne bolnice dr Veselin G. Krajčić, specijalista za radiologiju

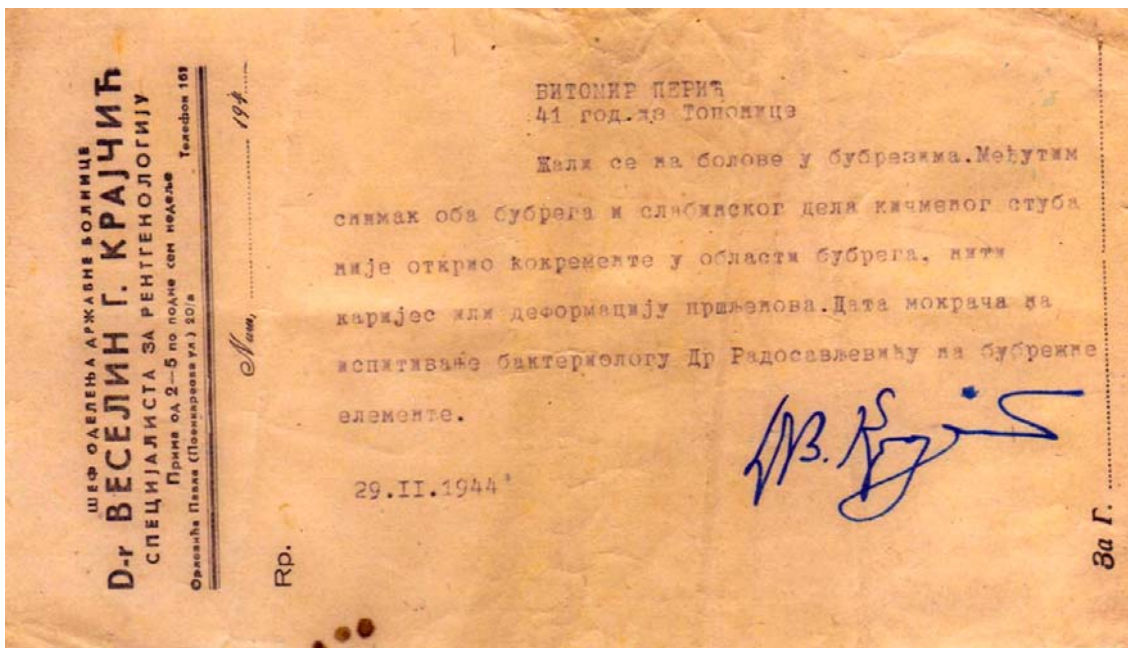
Prima od 2-5 po podne sem nedelje.

Na dnu memoranduma nalazi se određište - Orlovića Pavla (Poenkareova ul.) 20/a, telefon 161.

Radiološki nalaz odnosi se na bolesnika V.P. 41 godina iz Toponice, a glasi "Žali se na bolove u bubrezima. Međutim, snimka oba bubrega i slabinskog dela kičmenog stuba nije otkrio konkremente u oblasti bubrega, niti karijes ili deformaciju pršljenova. Data mokraća na ispitivanje bakterologu dr Radosavljeviću na bubrežne elemente."

Na dnu nalaza datum pregleda - 29. februar 1944. godine i potpis dr Veselina G. Krajčića.

Rad je napisan kao prilog za istoriju radiologije u Srbiji i Nišu.



Slika 2. Radiološki nalaz dr Veselina G Krajčića iz 1944

#### Literatura

1. Živić R. Enciklopedija. Niš. Niš: Gradina 1996.
2. Krajčić G. V. Planigrafija – snimanje u slojevima. Srpski arhiv 1947:10;

## ON THE OCCASION OF A RADIOLOGIC FINDING OF PRIMARIUS DR VESELIN G. KRAJCIC

*Rade R. Babic*

Primarius Dr Veselin G. Krajčić was the first radiologist in Nis. He was appointed in 1931 as the director of the Institute for Radiology in the State hospital in Nis. He had his own private practice. The paper presents his radiologic finding. This paper was written as a contribution to the history of radiology in Serbia and Nis. *Acta Medica Medianae* 2009;48(2):55-56.

**Key words:** Primarius Dr Veselin G. Krajčić, radiology, Nis, Serbia