

## POLNO USLOVLJENE RAZLIKE U AKTIVNOSTI MATRIKS METALOPROTEINAZE MMP-2 I TKIVNIH INHIBITORA MATRIKS METALOPROTEINAZA OČNE VODICE BOLESNIKA SA PSEUDOEKSFOLIJATIVNIM SINDROMOM - GLAUKOMOM

Jasmina Đorđević-Jocić, Gordana Zlatanović, Dragan Veselinović, Gordana Stanković-Babić i Sonja Cekić

Pseudoeksfolijativni sindrom (PEX sy) je bolest ekstracelularnog matriksa, češća kod starijih osoba i često udružena sa uznapredovalim hroničnim sekundarnim glaukomom otvorenog ugla (PEX glaukom) i kataraktom. PEX glaukom je jedan od najčešćih uzroka propadanja optičkog diska, slabe vidne oštine, propadanja širine vidnog polja i slepila. Smatra se da prisustvo PEX materijala predstavlja posledicu aberantne sinteze ekstracelularnog matriksa koja je u bliskoj vezi sa cirkulacijom očne vodice.

Cilj ove studije bio je da ispita polno uslovljene razlike u nivoima matriks metaloproteinaze MMP-2 i tkivnih inhibitora matriksnih metaloproteinaza (TIMP-1, TIMP-2, TIMP-3 i TIMP-4) u očnoj vodici bolesnika sa PEX sindromom, PEX glaukomom i primarnim glaukomom otvorenog ugla (POAG).

Uzorci očne vodice su aspirirani za vreme rutinske hirurgije katarakte i trabekulektomije od 15 bolesnika sa PEX sindromom, od 42 bolesnika sa PEX glaukomom, 36 bolesnika sa primarnim glaukomom otvorenog ugla i od 14 bolesnika sa kataraktom. Podaci o početku bolesti, terapiji i demografskim karakteristikama dobijeni su direktno od bolesnika. Svim bolesnicima je izmeren intraokularni pritisak (IOP) Goldmanovim aplanacionim tonometrom i definisano prisustvo PEX materijala pomoću biomikroskopa. Vrednosti MMP-2, TIMP-1, TIMP-2, TIMP-3, TIMP-4 u očnoj vodici bolesnika određivane su multipleks metodom za kvantitativno merenje, testovima firme koji su bili komercijalno dostupni (R&D Systems, Minneapolis, MN). Vrednosti su iščitavane pomoću Luminex analizatora.

Bolesnici sa PEX glaukomom bile su češće osobe muškog pola i značajno starije životne dobi od bolesnika sa POAG. U grupi sa PEX glaukomom i POAG, muškarci su bili nešto stariji u odnosu na žene. Bolesnici sa PEX sindromom češće su imali promene na oba oka u poređenju sa ostalim grupama. Nije registrovana značajnija razlika u vrednostima MMP-2, TIMP-2, TIMP-3, TIMP-4 u očnoj vodici između polova. Jedino je u grupi sa PEX sindromom registrovan značajno viši nivo TIMP-1 kod muškaraca u odnosu na žene.

Uprkos značajnoj razlici u nivoima MMP-2 i TIMPs u očnoj vodici bolesnika sa različitim kliničkim oblicima glaukoma i kataraktom, nema značajne razlike povezane sa polom bolesnika. Jedino je nivo TIMP-1 značajno povišen u bolesnika muškog pola sa PEX sindromom. Vrednosti TIMP-4 u očnoj vodici bolesnika sa PEX glaukomom bile su značajno više kod osoba muškog pola starije životne dobi. *Acta Medica Medianae 2010;49(1):5-12.*

**Ključne reči:** pol, matriks metaloproteinaze, MMP-2, inhibitor, pseudoeksfolijacija, sindrom, glaukom, TIMP

Klinika za oftalmologiju, Klinički centar Niš, Niš

Kontakt: Jasmina Đorđević- Jocić

Klinika za oftalmologiju

Bul. dr Zorana Đinđića 48, 18000 Niš

E-mail: jrdjordjevic.jocic@gmail.com

### Uvod

Pseudoeksfolijativni sindrom (PEX sy) je bolest ekstracelularnog matriksa, češća kod starijih osoba i često udružena sa uznapredovalim hroničnim sekundarnim glaukomom otvorenog ugla (PEX glaukom) i kataraktom. Smatra se da oko 30% osoba starijih od 60 godina širom sveta ima PEX sindrom. PEX glaukom je jedan od najčešćih

uzroka propadanja optičkog diska, slabe vidne oštine, propadanja širine vidnog polja i slepila (1-4).

U Framingham Eye Study (5) prevalenca glaukoma je starosno uslovljena. Kod bolesnika koji nemaju glaukom ona iznosi 0.6% u periodu života od 52. do 64. godine, a raste do 5% od 75. do 85. godine. Aasveld-ov (6) nalaz je sličan 0,4% za starost 50-59 godina i 7,9% za starost od 80 do 89 godina. Klinička slika PEX sindroma karakteriše se sivobeličastim naslagama na pupilarnom predelu i prednjoj strani sočiva, promenama na irisu u vidu iridopatije, zonulopatijom, endotelopatijom, disprezijom pigmenta i pojačanom trabekularnom pigmentacijom u komornom uglu, visokim vrednostima IOP-a, kao i velikim dnevnim fluktuacijama IOP-a praćenim brzim propadanjem glave

optičkog živca, kao i progresivnim gubitkom vidnog polja (7).

Naslage sivo beličastog materijala na prednjoj strani sočiva najčešći je i važan dijagnostički znak PEX sindroma i glaukoma. Nakon dilatacije zenice, mogu se prepoznati tri jasno vdljive zone na prednjoj strani sočiva. Dok je klasična slika manifestnog PEX sindroma jasno prepoznatljiva, rani stadijum stvaranja pseudoeksfolijacija nije još definisan. Nakon stvaranja na prednjoj strani sočiva pseudoeksfolijativni materijal je najprominentniji na pupilarnoj ivici. Gubitak pigmenta sa svinkernog regiona irisa i njegovo taloženje na strukture prednje komore je znak pseudoeksfolijativnog sindroma (8-9). Slično tome, smatra se da prekomerna akumulacija ekstracelularnog materijala u juksta-kanalikularnom tkivu komornog ugla može biti uzrok porastu otpora protoku očne vodice u očima osoba sa PEX glaukomom. Oslabljeno trabekularno tkivo, koje je ključno za održavanje protoka očne vodice, uključeno je u razvoj i primarnog glaukoma otvorenog ugla (POAG) (10).

Mada tačna patogeneza ostaje i dalje nejasna, smatra se da prisustvo PEX materijala predstavlja posledicu aberantne sinteze ekstracelularnog matriksa koja je u bliskoj vezi sa cirkulacijom očne vodice. Održavanje ekstracelularnog matriksa je posredovano matriksnim metaloproteinazama (MMPs), koja predstavlja veliku familiju endopeptidaza, čije je prisustvo nađeno u očnoj vodici. Aktivnost ovih enzima je delimično regulisano specifičnim endogenim tkivnim inhibitorima metaloproteinaza (TIMPs) (11-16).

## Cilj

Cilj ove studije bio je da ispita polno uslovljene razlike u nivoima matriksne metaloproteinaze MMP-2 i tkivnih inhibitora matriksnih metaloproteinaza (TIMP-1,-2,-3 i -4) u očnoj vodici bolesnika sa PEX sindromom, PEX glaukomom i primarnim glaukomom otvorenog ugla (POAG).

## Materijal i metode

Očna vodica je dobijena od bolesnika podvrgnutih rutinskoj operaciji katarakte. Svi bolesnici su imali pregled na biomikroskopu dan ranije i bili su podeljeni u četiri grupe:

I grupa: Pseudoeksfolijativni sindrom (PEX Sy) 15 bolesnika,

II grupa: Pseudoeksfolijativni glaukom (PEX Glaucoma) 42 bolesnika,

III grupa: Primarni glaukom otvorenog ugla (POAG) 36 bolesnika,

IV grupa: Kontrolna grupa (bolesnici sa kataraktom) 14 bolesnika.

Podaci o početku bolesti, terapiji i demografskim karakteristikama dobijeni su direktno od bolesnika. Svim bolesnicima je izmeren intraokularni pritisak (IOP) Goldmanovim aplanacionim tonometrom i definisano je prisustvo PEX materijala pomoću biomiskroskopa.

Uzorci očne vodice:

Uzorci očne vodice su aspirirani za vreme rutinske hirurgije katarakte i trabekulektomije od 15 bolesnika sa PEX sindromom, od 42 bolesnika

sa PEX glaukomom, 36 bolesnika sa primarnim glaukomom otvorenog ugla i od 14 bolesnika sa kataraktom.

Očna vodica (80–100  $\mu$ L) je dobijena aspiracijom kroz iglu broj 27 ab eksterno, paracentezom na limbusu, sa posebnim osvrtom na to da se ne dotakne intraokularno tkivo, kao i da dobijena očna vodica ne sadrži krv. Uzorci očne vodice nakon aspiracije i stavljanja u sterilne epruvete momentalno su smrznavane u tečnom azotu, a nakon toga skladištene i čuvane na temperaturi od -80 stepeni celzijusa. Neki od bolesnika sa PEX glaukomom ili POAG imali su prethodno urađenu argon lasersku trabekuloplastiku ili medikamentoznu terapiju.

Bolesnici sa očnim ili sistemskim bolestima, kao što su inflamatorne bolesti ili dijabetes mellitus, bili su isključeni iz ove studije.

Pismeni pristanak informisanog bolesnika za operativni tretman i davanje uzorka očne vodice dobijen je pre izvođenja zahvata. Protokol ispitivanja je odobren od strane Etičkog komiteta Kliničkog centra u Nišu.

Od ukupno 107 analiziranih uzoraka očne vodice, 60 je dobijeno od osoba ženskog pola i 47 od osoba muškog pola.

Vrednosti MMP-2 i TIPM-1,-2,-3,-4, u očnoj vodici bolesnika određivane su multipleks metodom za kvantitativno merenje, testovima firme koji su bili komercijalno dostupni (R&D Systems, Minneapolis, MN). Vrednosti su iščitavane pomoću Luminex analizatora.

Podaci su obrađeni korišćenjem standardnih deskriptivnih metoda (srednja vrednost, standardna devijacija i procentualna zastupljenost). Fisher-ov test egzaktne verovatnoće je korišćen za analizu neparametrijskih obeležija. Rezultati imunoenzimskih ispitivanja prikazani su kao srednja vrednost $\pm$ SD. Kolmogorov-Smirnov test je korišćen za analizu normalne distribucije podataka, a Levene-ov test za homogenost varijanse. Grupna obeležija su komparirana upotrebom One-Way ANOVA procedure. Robusnost ANOVA testa je određivana Welch testom. U post hoc analizi, Tamhane T2 test je korišćen ukoliko nije pokazana jednakost varijansi a Tuckey HSD test ukoliko su testirane varijanse bile jednake.

Rezultati su prikazani tabelarno i grafički korišćenjem vertikalnih boksplova ili bar grafikona. Boksplovi pokazuju interkvartilni opseg (25–75 percentil), centralna linija medijanu, a  $\pm$ barovi opseg vrednosti. Vrednosti individualnih varijabli veće od tri standardne devijacije obeležene su kao ekstremne sa (\*), a vrednosti između 1.5 do 3 standardne devijacije kao outlineri sa (o).

Bolesnici sa PEX sindromom su češće imali promene na oba oka u poređenju sa ostalim grupama (Tabela 1).

## Rezultati

Osnovne kliničke karakteristike ispitanih bolesnika prikazane su u Tabeli 1. Postoji statistički značajna razlika u starosti među bolesnicima ispitanih grupa. Bolesnici sa PEX glaukomom bili su češće osobe muškog pola i značajno starije životne dobi od bolesnika sa POAG (Tabela 1).

Bolesnici sa PEX sindromom češće su imali promene na oba oka u poređenju sa ostalim grupama (Tabela 1).

Ne postoji značajna razlika između polova i nivoa MMP-2 u očnoj vodici bolesnika među ispitivanim grupama (Slika 1).

Ne postoji značajna razlika između polova u nivoima TIMP-1 u očnoj vodici u svim ispitivanim grupama osim u grupi sa PEX sindromom. U ovoj grupi značajno su povišene vrednosti TIMP-1 kod osoba muškog pola ( $p < 0.05$ ) (Slika 2).

Nema statistički značajne polne razlike u vrednostima TIMP-2 u očnoj vodici bolesnika ispi-

tanih grupa (Slika 3).

Nema statistički značajne razlike u nivoima TIMP-3 među polovima kod bolesnika ispitivanih grupa (Slika 4).

Postoji statistički značajna razlika između polova u nivoima TIMP-4 u očnoj vodici kod bolesnika sa PEX Glaukomom (Slika 5).

Nema statistički značajne razlike u polnoj strukturi i prosečnoj starosti bolesnika sa kataraktom i PEX sindromom. Bolesnici muškog pola sa PEX glaukomom i POAG bili su značajno stariji od bolesnika ženskog pola ( $p < 0.05$ ) (Slika 6).

Tabela 1. Osnovne karakteristike bolesnika

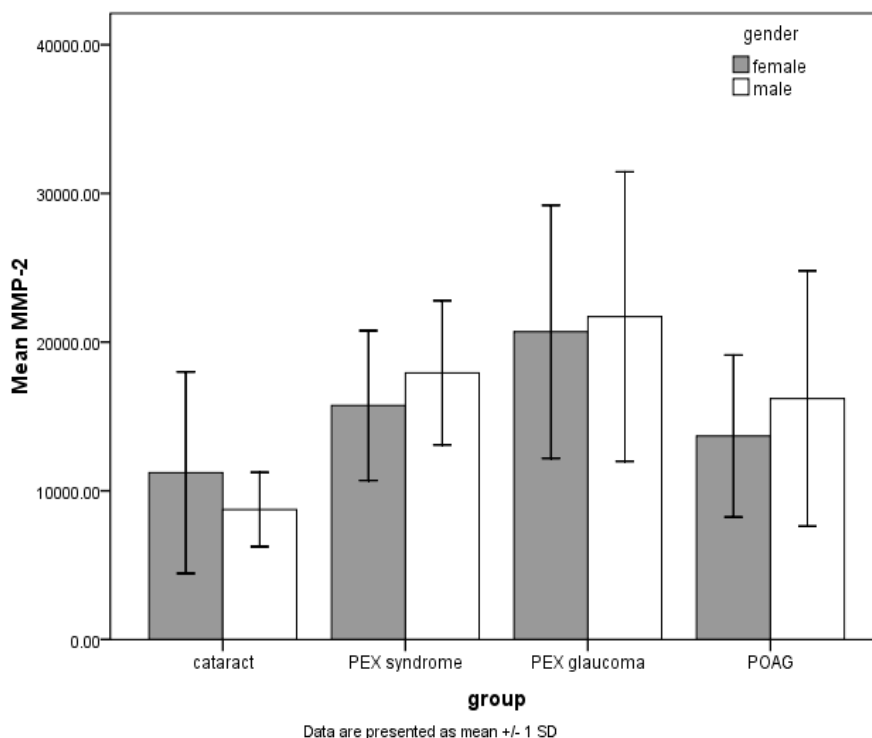
	Katarakta n=15	PEX Sy n=14	PEX glaukoma n=42	POAG n=36
muškarci/žene N (%)	6/9 (40/60)	5/9 (36/64)	26/16 (62/38) a***	10/26 (28/72)
starost (godine)	64.8±3.7	66.8±4.6	68.9±7.6 b*	62.8±8.8
IOP (mmHg)	11.07±5.4	18.14±1.8	43.1±13 c***	34.8±11.4
PEX prisustvo N (%)	-	14 (100)	42 (100)	-
jednostran/obostran N (%)	8/6 (57/43)	3/11 (21/79) d*	22/20 (52/48)	17/19 (47/53)

Razlike su značajne na nivou \* $p < 0.05$ ; \*\* $p < 0.01$ , \*\*\* $p < 0.001$

Fisher's test: d\* $p < 0.05$  vs druge grupe

ANOVA: starost ( $F=4.6$ ,  $p < 0.05$ ); IOP ( $F=32.2$ ,  $p < 0.001$ );

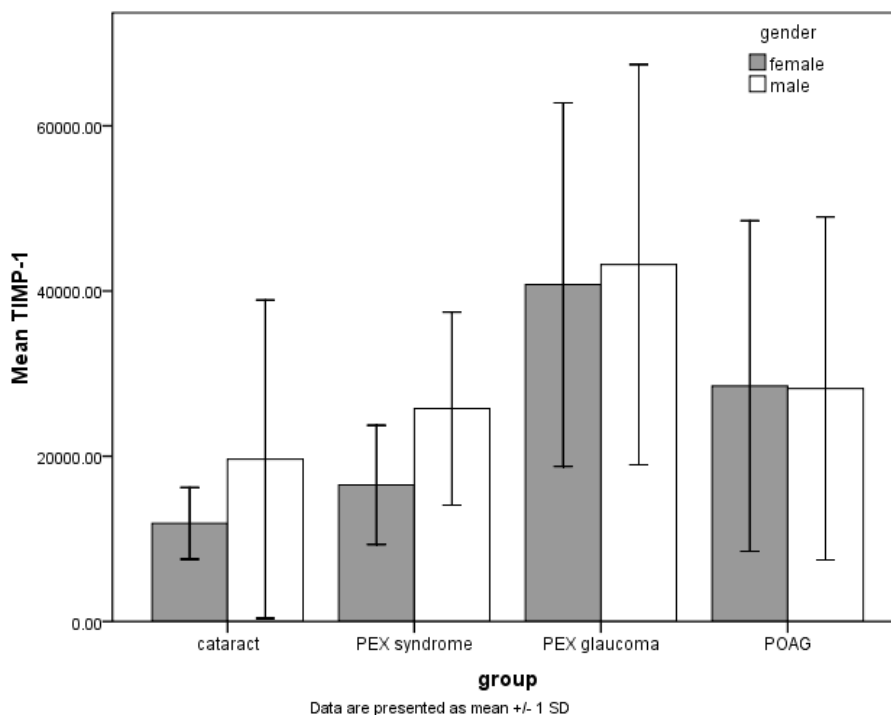
Post Hoc; Tukey HSD ili Tamhane's T2: a\*\*\* $p < 0.001$  vs POAG; b\* $p < 0.05$ , c\*\*\* $p < 0.001$  vs. POAG;



Slika 1. Analiza polnih razlika u aktivnosti MMP-2 (matriks metaloproteinaza 2) očne vodice kod bolesnika sa PEX Sy (pseudoeksfolijativni sindrom), PEX glaukomom (pseudoeksfolijativni glaukom), POAG (glaukom primarno otvorenog ugla) i kataraktom (kontrolna) grupa

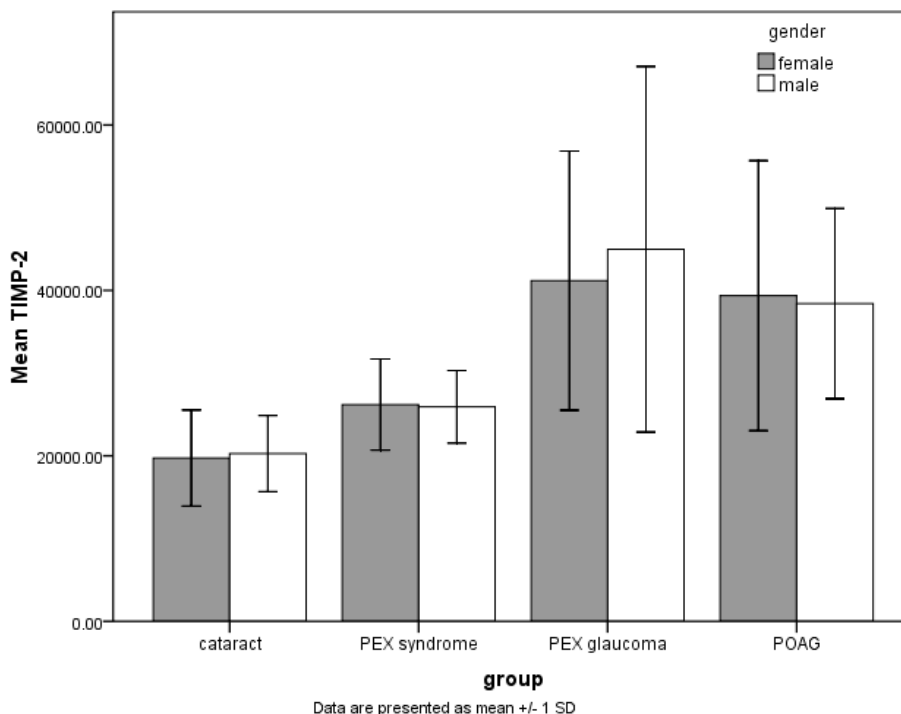
Podaci su prikazani kao srednja vrednost ±SD. Srednje vrednosti obeležja po grupama upoređivane su i analizirane korišćenjem Studentovog t testa za nejednake varijanse.

Prag statističke značajnosti je određivan kada su vrednosti  $p < 0.05$ . NS za sve parametre



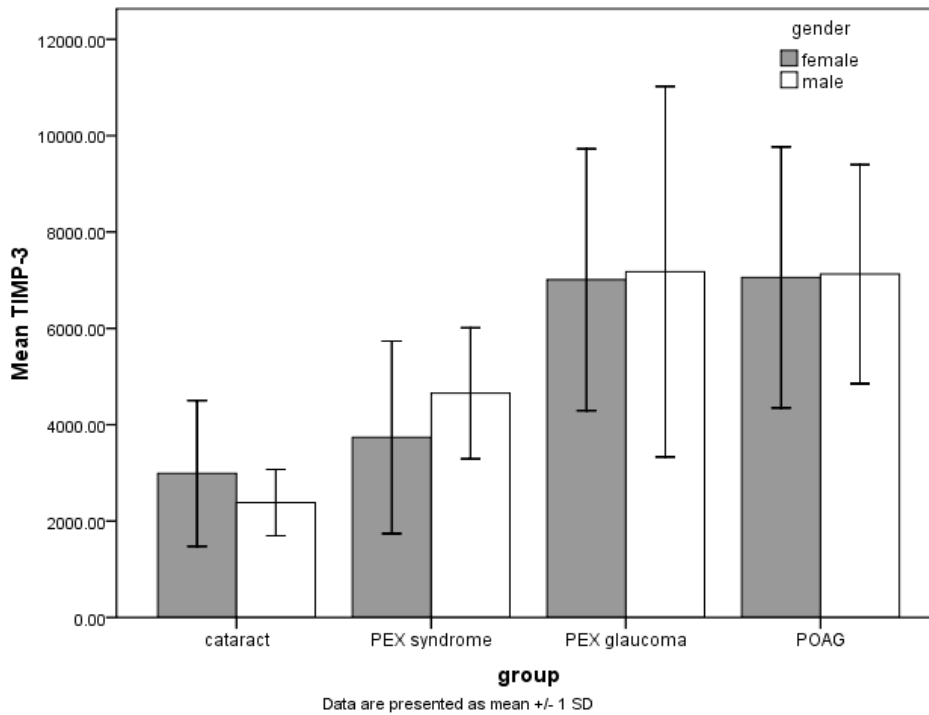
Slika 2. Analiza polnih razlika u aktivnosti TIMP-1 (tkivni inhibitor matriks metaloproteinaze -1) očne vodice, kod bolesnika sa PEX Sy (pseudoeksfolijativni sindrom), PEX glaukomom (pseudoeksfolijativni glaukom), POAG (glaukom primarno otvorenog ugla) i kataraktom (kontrolna) grupa

Podaci su prikazani kao srednja vrednost  $\pm$ SD. Srednje vrednosti obeležja po grupama upoređivane su i analizirane korišćenjem Studentovog t testa za nejednake varijanse. Prag statističke značajnosti je određen kada su vrednosti  $p < 0.05$ . \* $p < 0.05$  vs muškarci



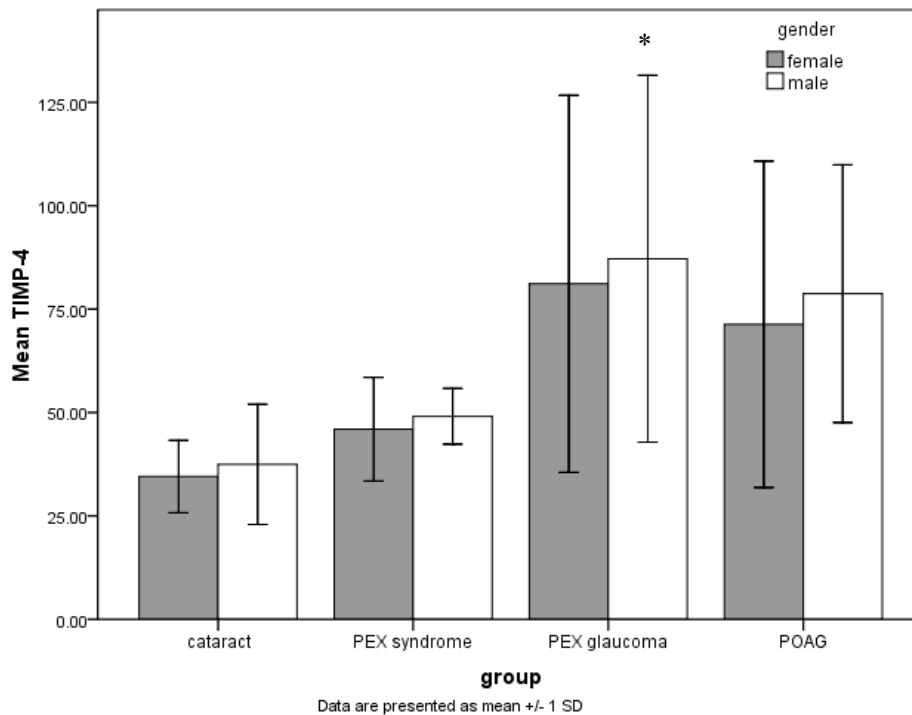
Slika 3. Analiza polnih razlika u aktivnosti TIMP-2 (tkivni inhibitor matriks metaloproteinaze -2) očne vodice, kod bolesnika sa PEX Sy (pseudoeksfolijativni sindrom), PEX glaukomom (pseudoeksfolijativni glaukom), POAG (glaukom primarno otvorenog ugla) i kataraktom (kontrolna) grupa

Podaci su prikazani kao srednja vrednost  $\pm$ SD. Srednje vrednosti obeležja po grupama upoređivane su i analizirane korišćenjem Studentovog t testa za nejednake varijanse. Prag statističke značajnosti je određen na nivou  $p < 0.05$ . NS za sve parametre



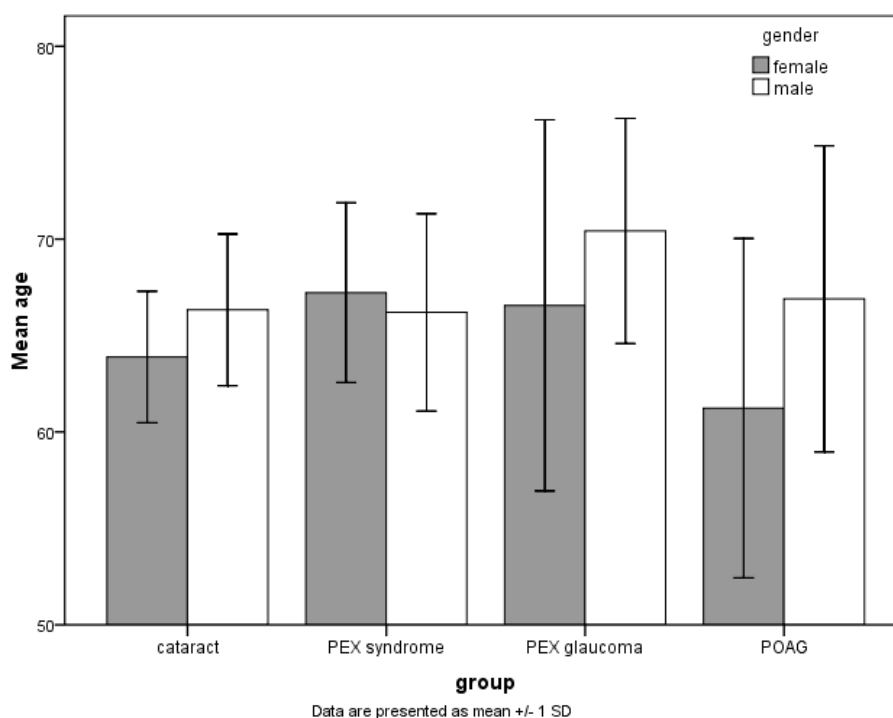
Slika 4. Analiza polnih razlika u aktivnosti TIMP-3 (tkivni inhibitor matriks metaloproteinaze -3) očne vodice, kod bolesnika sa PEX Sy (pseudoeksfolijativni sindrom), PEX glaukomom (pseudoeksfolijativni glaukom), POAG (glaukom primarno otvorenog ugla) i kataraktom (kontrolna) grupa

Podaci su prikazani kao srednja vrednost  $\pm$ SD. Srednje vrednosti obeležja po grupama upoređivane su i analizirane korišćenjem Studentovog t testa za nejednake varijanse. Prag statističke značajnosti je na nivou vrednosti  $p < 0.05$ . NS za sve parametre



Slika 5. Analiza polnih razlika u aktivnosti TIMP-4 (tkivni inhibitor matriks metaloproteinaze -4) očne vodice, kod bolesnika sa PEX Sy (pseudoeksfolijativni sindrom), PEX glaukomom (pseudoeksfolijativni glaukom), POAG (glaukom primarno otvorenog ugla) i kataraktom (kontrolna) grupa

Podaci su prikazani kao srednja vrednost  $\pm$ SD. Srednje vrednosti obeležja po grupama upoređivane su i analizirane korišćenjem Studentovog t testa za nejednake varijanse. Prag statističke značajnosti je na nivou vrednosti  $p < 0.05$ . \* $p < 0.05$



Slika 6. Analiza polnih razlika u prosečnoj starosti bolesnika sa PEX Sy (pseudoeksfolijativni sindrom), PEX glaukomom (pseudoeksfolijativni glaukom), POAG (glaukom primarno otvorenog ugla) i kataraktom (kontrolna) grupa.

Podaci su prikazani kao srednja vrednost  $\pm$ SD. Srednje vrednosti obeležja po grupama upoređivane su i analizirane korišćenjem Studentovog t testa za nejednake varijanse. Prag statističke značajnosti je na nivou vrednosti  $p < 0.05$ . \* $p < 0.05$  vs. muškarci

## Diskusija

Pseudoeksfolijativni sindrom je bolest ekstracelularnog matriksa koju karakteriše produkcija i progresivna akumulacija fibrilarnog materijala na prednjem segmentu oka, jasno vidljivog na pupilarnoj ivici i prednjoj kapsuli sočiva. U našoj studiji su bolesnici sa PEX glaukomom značajno stariji od bolesnika sa drugim oboljenjima. Takođe, osobe koje su imale PEX glaukom bile su češće muškog pola. U literaturi se svi slažu da prevalenca PEX raste sa godinama. Tako je Arnarsson (5) u Reykjavik Eye Study na Islandu pronašao prevalencu PEX u 10,7% ispitanika. Astrom (6) sa saradnicima u svojoj studiji u Severnoj Švedskoj nalazi da je prevalenca PEX sindroma kod bolesnika do 66 godina 23% i da raste do 61% kod osoba iznad 87 godina. Interesantno je da su i jedna i druga studija imale neznatno veću prevalencu kod osoba ženskog pola.

Tarkkanen (19) referiše da je kod osoba na Kavkazu prevalenca pseudoeksfolijativnog materijala niska pre 60 godine, a raste oko 80. do 90. godine.

Topouzis (20-21) sa saradnicima u Thessaloniki Eye study koja obuhvata 2261 ispitanika, pseudoeksfolijativne promene nalazi bar na jednom oku u 11,9%, pri čemu je učestalost veća kod osoba starijih od 80 godina. U našoj studiji su bolesnici sa PEX sindromom imali PEX promene češće na oba oka, dok su bolesnici sa PEX glaukomom imali češće zahvaćeno jedno oko. Bolesnici sa PEX glaukomom imali su znatno više

vrednosti IOP-a u odnosu sa POAG i znatno uznapredovaniji tok bolesti.

Matriks metaloproteinaze su porodica cink i kalcijum zavisnih endopeptidaza sposobnih da razlažu proteine ekstracelularnog matriksa (ECM). MMPs su podeljene u šest klasa u zavisnosti od njihove supstratne specifičnosti na: kolagenaze, želatinaze, stromelozine, matrilizine, matriks metaloproteinaze membranskog tipa i druge MMPs. Ovi enzimi se sintetišu i sekretuju kao inaktivni proenzimi koji se aktiviraju proteolitičkom deobom polipeptida. MMPs se aktiviraju pomoću nespecifičnih plazma i specifičnih tkivnih inhibitora, kao što su alfa makroglobulini i tkivni inhibitori matriksnih metaloproteinaza (TIMPs). Do sada je opisano četiri TIMPs koji imaju sposobnost da inhibiraju ili aktivišu MMPs (12-15).

U očima bolesnika sa PEX glaukomom pseudoeksfolijativni materijal je akumuliran u tkivima oka, uključujući i trabekularno tkivo. Poreklo ovog materijala još nije dovoljno poznato. Smatra se da pseudoeksfolijativni materijal, kao i partikule pigmenta, ili oba, mogu blokirati odvod očne vodice i tako biti odgovorne za porast IOP. MMPs i TIMPs prisutni u očnoj vodici mogu imati ulogu u remodeliranju ECM u tkivima koja okružuju prednju očnu komoru. Smatra se da neravnoteža između nivoa MMPs s TIMPs može biti važan faktor u regulaciji ECM u trabekularnom tkivu (16,20-22). Veoma je mali broj studija koje su istraživale da li je pol bolesnika povezan sa aktivnošću MMP i TIMP. U sprovedenom ispitivanju nađena je signifikantno veća aktivnost

TIMP-1 u očnoj vodici bolesnika muškog pola u grupi sa PEX sindromom, dok su vrednosti TIMP-4 u očnoj vodici bile značajno više kod osoba muškog pola starije životne dobi u grupi sa PEX glaukomom. Ostali ispitivani TIMPs i MMPs očne vodice nisu pokazali značajniju polnu razliku kod ispitivanih grupa (slika 1-5). Takođe u sprovedenoj studiji, bolesnici sa PEX sindromom češće su bile osobe ženskog pola u odnosu na bolesnike sa PEX glaukomom, koji su bili češće muškog pola.

Mnoge studije pokazuju da je TIMP-1 u značajnoj vezi sa MMP-2 i da njihov disbalans može imati uticaj na promene u ekstracelularnom matriksu bolesnika sa PEX sindromom. Takođe,

moramo imati na umu da uticaj ravnoteže MMP može dovesti do bakterijske ili virusne infekcije u oku, posebno posle hirurije katarakte (23).

### Zaključak

Uprkos značajnoj razlici u nivoima MMP-2 i TIMPs u očnoj vodici bolesnika sa različitim kliničkim oblicima glaukoma i kataraktom, nema značajne razlike povezane sa polom bolesnika. Jedino je nivo TIMP-1 značajno povišen kod bolesnika muškog pola sa PEX sindromom. Vrednosti TIMP-4 u očnoj vodici bolesnika sa PEX glaukomom bile su značajno više kod osoba muškog pola starije životne dobi.

### Literatura

- Ostberg A, Löth A, Gustafson D, Lindblom B. Skövde cataract study: I. Prevalence of lens opacities in a Swedish community. *Ophthalmology* 2006; 113(6): 970-5.
- Topouzis F, Anastasopoulos E. Incidence of pseudoexfoliation syndrome. *Am J Ophthalmol* 2009; 148(2):181-2.
- Tarkkanen A, Reunanen A, Kivelä T. Frequency of age-related macular degeneration among patients with primary chronic open-angle glaucoma and exfoliation glaucoma. *Acta Ophthalmol* 2008; 86(6): 697-8.
- Ritch R, Schlötzer-Schrehardt U, Konstas AG. Why is glaucoma associated with exfoliation syndrome? *Prog Retin Eye Res* 2003; 22(3): 253-75.
- Arnarsson A, Damji KF, Sasaki H, Sverrisson T, Jonasson F. Pseudoexfoliation in the reykjavik eye study: five-year incidence and changes in related ophthalmologic variables. *Am J Ophthalmol* 2009; 148(2): 291-7.
- Aström S, Stenlund H, Lindén C. Incidence and prevalence of pseudoexfoliations and open-angle glaucoma in northern Sweden: II. Results after 21 years of follow-up. *Acta Ophthalmol Scand* 2007; 85(8): 832-7.
- Ritland JS, Egge K, Lydersen S, Juul R, Semb SO. Exfoliative glaucoma and primary open-angle glaucoma: associations with death causes and comorbidity. *Acta Ophthalmol Scand* 2004;82(4): 401-4.
- Bialasiewicz AA, Wali U, Shenoy R, Al-Saeidi R. Cataract patients with pseudoexfoliation (PEX) syndrome among a population with high prevalence of PEX. Clinical findings and morphological and surgical characteristics. *Ophthalmologie* 2005; 102(12):1181-5.
- Schlötzer-Schrehardt U, Kuchle M, Jünemann A, Naumann GO. Relevance of the pseudoexfoliation syndrome for the glaucomas. *Ophthalmologie* 2002; 99(9):683-90.
- Conway RM, Schlötzer-Schrehardt U, Kuchle M, Naumann GO. Pseudoexfoliation syndrome: pathological manifestations of relevance to intraocular surgery. *Clin Experiment Ophthalmol*. 2004 Apr;32(2):199-210.
- Rönkkö S, Rekonen P, Kaarniranta K, Puustjärvi T, Teräsvirta M, Uusitalo H. Matrix metalloproteinases and their inhibitors in the chamber angle of normal eyes and patients with primary open-angle glaucoma and exfoliation glaucoma. *Graefes Arch Clin Exp Ophthalmol* 2007; 245(5): 697-704.
- Gabelt BT, Kaufman PL. Changes in aqueous humor dynamics with age and glaucoma. *Prog Retin Eye Res* 2005; 24(5): 612-37.
- Schlötzer-Schrehardt U, Naumann GO. Ocular and systemic pseudoexfoliation syndrome. *Am J Ophthalmol* 2006;141(5): 921-37.
- Chintala SK, Wang N, Diskin S, Mattox C, Kagemann L, Fini ME, et al. Matrix metalloproteinase gelatinase B (MMP-9) is associated with leaking glaucoma filtering blebs. *Exp Eye Res* 2005; 81(4):429-36.
- Ho SL, Dogar GF, Wang J, Crean J, Wu QD, Oliver N, et al. Elevated aqueous humour tissue inhibitor of matrix metalloproteinase-1 and connective tissue growth factor in pseudoexfoliation syndrome. *Br J Ophthalmol* 2005; 89(2): 169-73.
- Rönkkö S, Rekonen P, Kaarniranta K, Puustjärvi T, Teräsvirta M, Uusitalo H. Matrix metalloproteinases and their inhibitors in the chamber angle of normal eyes and patients with primary open-angle glaucoma and exfoliation glaucoma. *Graefes Arch Clin Exp Ophthalmol* 2007; 245(5): 697-704.
- Tarkkanen A. Is exfoliation syndrome a sign of systemic vascular disease? *Acta Ophthalmol* 2008; 86(8): 832-6.
- Hammer T, Schlötzer-Schrehardt U, Naumann GO. Unilateral or asymmetric pseudoexfoliation syndrome? An ultrastructural study. *Arch Ophthalmol* 2001; 119(7):1023-31.
- Topouzis F, Harris A, Wilson MR, Koskosas A, Founti P, Yu F, et al. Increased likelihood of glaucoma at the same screening intraocular pressure in subjects with pseudoexfoliation: the Thessaloniki Eye Study. *Am J Ophthalmol* 2009;148(4):606-613.e1.
- Määttä M, Tervahartiala T, Vesti E, Airaksinen J, Sorsa T. Levels and activation of matrix metalloproteinases in aqueous humor are elevated in uveitis-related secondary glaucoma. *J Glaucoma* 2006; 15(3): 229-37.
- Weinstein WL, Dietrich UM, Sapienza JS, Carmichael KP, Moore PA, Krunosky TM. Identification of ocular matrix metalloproteinases present within the aqueous humor and iridocorneal drainage angle tissue of normal and glaucomatous canine eyes. *Vet Ophthalmol* 2007;10 Suppl 1:108-16.
- Konstas AG, Koliakos GG, Karabatsas CH, Liakos P, Schlötzer-Schrehardt U, Georgiadis N, Ritch R. Latanoprost therapy reduces the levels of TGF beta 1 and gelatinases in the aqueous humour of patients with exfoliative glaucoma. *Exp Eye Res* 2006; 82(2):319-22.
- Veselinović D, Veselinović A. Endoftalmitis. *Acta Medica Medianae* 2009;48(1): 56-62..

## GENDER-RELATED DIFFERENCE IN AQUEOUS HUMOR MATRIX METALLOPROTEINASES MMP-2 AND TISSUE INHIBITOR OF MATRIX METALLOPROTEINASES IN PATIENTS WITH PSEUDOEXFOLIATION SYNDROME/GLAUCOMA

Jasmina Đorđević-Jocić, Gordana Zlatanović, Dragan Veselinović, Gordana Stanković-Babić and Sonja Cekić

Pseudoexfoliation syndrome (PEX Sy) is a common age-related disorder of the extracellular matrix that is frequently associated with severe secondary chronic open-angle glaucoma and cataract. Pseudoexfoliation glaucoma (PEX gl) is one of the most common causes of optic disc damage, low visual accuracy, damage of visual field and blindness. Deposits of white material on the anterior lens surface are the most consistent and important diagnostic feature of PEX syndrome/glaucoma. It is thought that PEX represents aberrant extracellular matrix synthesis.

The aim of this paper was to evaluate the gender-related difference in the level of matrix metalloproteinases MMP-2 and tissue inhibitor of matrix metalloproteinases (TIMP-1, TIMP-2, TIMP-3, TIMP-4) in aqueous humor in patients with pseudoexfoliation syndrome/glaucoma.

Aqueous humor was aspirated during surgery from 15 patients with PEX syndrome without glaucoma, 42 patients with PEX glaucoma, 36 patients with POAG and 14 age-matched control patients with cataract during cataract surgery or trabeculectomy. Data about medical history, medications, and demographic information were obtained from case notes. In all patients we determined Intra Ocular Pressure (IOP) by (measurement by Goldman aplanation tonometry), PEX appearance (determined with slit lamp examination). Fluorokine MultiAnalite Profiling kits (R&D Systems, Minneapolis, MN) and Luminex technology (Luminex Corporation, Austin, TX) were used to simultaneously measure MMP-2, and TIMP-1, TIMP-2, TIMP-3 and TIMP-4 in aqueous humor samples.

Patients with PEX glaucoma are older and of male sex compared to the patients with POAG. Male patients with PEX glaucoma and POAG were significantly older than female patients. Patients with PEX Sy have bilateral ocular changes more often compared to other groups. There were no significant gender differences in aqueous humour MMP-2, TIMP-2, TIMP-3, TIMP-4 levels among examined groups. In the group with PEX syndrome a significantly higher level of TIMP-1 was registered in male patients.

Despite significant variation in humour protease and protease inhibitors level among patients with different clinical forms of glaucoma and cataract, there are not important gender-related differences. Only the level of TIMP-1 is significantly higher in male patients with PEX syndrome, The level of TIMP-4 is significantly higher in the elderly male patients with PEX glaucoma. *Acta Medica Medianae 2010;49(1):5-12.*

**Key words:** gender, matrix metalloproteinases, MMP-2, inhibitor, pseudoexfoliation, syndrome, glaucoma, TIMP