

ANATOMSKE I FIZIOLOŠKE ODLIKE DISTALNOG DELA POTKOLENICE I NJIHOV UTICAJ NA PROCES OSTEOGENEZE

Desimir Mladenović, Milorad Mitković, Saša Karalaić, Predrag Stojiljković, Saša Milenković i Marko Mladenović

Proces osteogeneze je proces formiranja koštanog tkiva, tj. regenerata kosti ili kalusa. Na proces osteogeneze utiču mnogi faktori, a stepen stabilnosti koštanih fragmenata i vaskularizacija u zoni preloma su osnovni mesni faktori koji određuju karakter reparativnog procesa. Regenerativni proces svih koštanih struktura povećava se sa povećanjem protoka krvi.

Distalna potkolenica ima specifične biomehaničke karakteristike zato što ima važnu ulogu u prenosu težine tela na stopalo. Distalni deo tibije ima mali prečnik, i to na račun smanjenja dijametra medularne šupljine. Ovim anatomskim obeležjem redukovana je medularna mreža donjeg dela tibije.

Sa anatomskog aspekta, vaskularizacija donjeg okrajka tibije je siromašna. Ona zavisi pre svega od periostalne vaskularizacije jer je medularna redukovana. Fascije, tetive i koža pokrivaju donji deo potkolenice, a nema mišićne mase. Ova tkiva su siromašna vaskularnom mrežom, pa je zbog toga i ekstraosalni krvotok tibije slab i ne učestvuje u procesu osteogeneze. Iz ovih razloga, distalna potkolenica predstavlja predilekciono mesto usporene osteogeneze i stvaranja pseudoartroza.

Osteosinteza izaziva sekundarno oštećenje cirkulacije kosti i mekih tkiva. Ploča sa šrafovim a oštećuje periostalnu cirkulaciju. U donjem delu tibije glavni je izvor vaskularizacije i zbog toga ovu metodu osteosinteze ne treba primenjivati. Poštedna je uloga spoljnog fiksatora u odnosu na vaskularizaciju, pa se zbog toga ova metoda i preporučuje za stabilizaciju preloma u nivou distalne potkolenice. *Acta Medica Medianae 2010;49(2):51-55.*

Ključne reči: distalna potkolenica, vaskularizacija kostiju, osteogeneza

Ortopedsko traumatološka klinika Kliničkog centra Niš, Srbija

Kontakt: Desimir Mladenović
Ortopedsko traumatološka klinika Kliničkog centra
18000 Niš, Srbija

Uvod

Konačni strukturni cilj saniranja preloma je rekonstrukcija originalne kortikalne kosti. Koštano tkivo regeneriše "ad integrum", stvaranjem istovrsnog tkiva u regeneratu, a ne ožiljkom od tkiva druge vrste. Posttraumatska reakcija cirkulacije sastoji se u narušavanju lokalnog metaboličko-cirkulacionog statusa, tkivne hipoksije, nakupljanju metabolita, dilataciji kapilara i povećanju propustljivosti krvnih sudova - nastupa dezorganizacija tkiva i povećani protok krvi na mestu preloma kosti (1).

Posle 8-16 časova od traume počinje ćelijska proliferacija, tj. proces osteogeneze (2-5). Na ovaj proces utiču mnogi faktori: tip povredene kosti, lokalizacija i vrsta preloma, stepen razvijenosti i oštećenja koštane vaskularizacije u nivou preloma, stepen traume, gubitak koštanog tkiva, veličina dislokacije fragmenata, stepen redukcije preloma, stabilnost preloma, hirurški rad, vrsta osteosinteze i drugo.

Svaki segment ekstremiteta ima posebna anatomna obeležja i biomehaničke karakteristike,

što mu daje specifičnost i različiti pristup u zbrinjavanju traume. Distalni deo potkolenice ima specifična biomehanička i anatomna obeležja, zbog toga je i česta pojava nezarastanja preloma i egzogenog osteomielita. Ovo su ozbiljne i teške komplikacije, zahtevaju dugotrajno i skupo lečenje, a veoma često su praćene invaliditetom.

Cilj rada bio je da ukaže na specifičnost segmenta potkolenice sa anatomsko - fiziološkog aspekta i objasni učestalost pojavu nezarastanja preloma potkolenice u distalnom delu i pojavu osteita.

Biomehanička obeležja distalne potkolenice

Tibija u segmentu potkolenice ima ekscentričnu poziciju - sa prednje unutrašnje strane pokrivena je samo kožom, a sa zadnje spoljašnje masom mišića.

Njena čvrstoća je $23 \pm 0,27 \text{ kg/mm}^2$, a modul elastičnosti $1673 \pm 80,2 \text{ kg/mm}^2$ (6). Veliki stepen čvrstoće i elastičnosti je rezultat specifične građe, gde je mali broj ćelija potopljen u velikoj količini intercelularne supstance, koju čine mineralizovana kolagena vlakna i cement. Navedene karakteristike su jednake karakteristikama livenog gvožđa, s tom razlikom što je tibija tri puta lakša i deset puta fleksibilnija (7,8). Ovo joj pruža mogućnost da primi i prenese težinu tela sa kole-

na na stopalo. Da bi obavila ovu funkciju, u donjoj polovini tibije dolazi do znatne redukcije prečnika kosti. Pri tome se ne gubi stroma, već se povećava gustina kosti. Odnos dijametra medularne šupljine i korteksa je 1:2,5-3, ovo pokazuje disproporciju između malog prostora koji zauzima medularna srž i velike kompaktne mase koštane supstance. Ovaj odnos izaziva bitno smanjenje medularne cirkulacije i lokalne koštane vaskularizacije, a samim tim, smanjuje se stepen procesa osteogeneze i otpornost na infekciju.

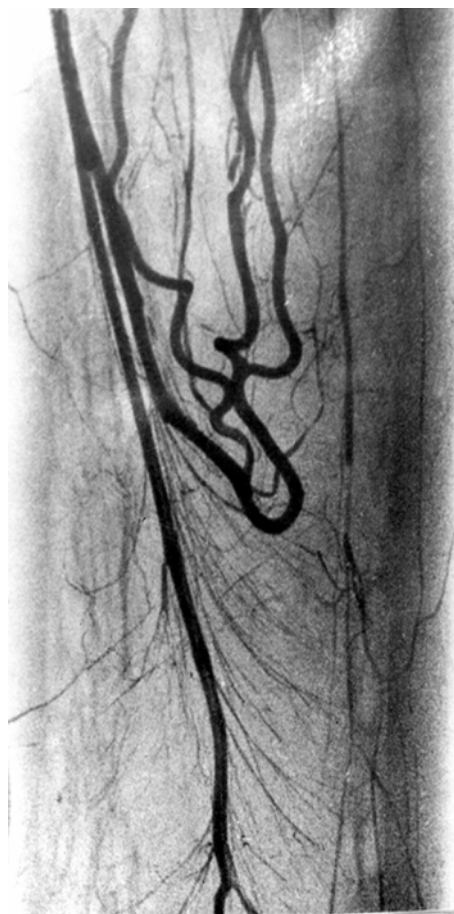
Vaskularna obeležja distalne potkolenice

Adekvatno snabdevanje krvlju jeste osnova vitalnosti i rasta kostiju, otpornosti na infekciju i sposobnosti zarastanja preloma. Ekstraosnalnu krvnu mrežu tibije čine a. nutriens, metafizo-epifizarne arterije i periostalne arterije. A. nutriens tibialis je prednja grana a. tibialis posterior. Ulazi u nutritivni žleb na zadnjoj strani tibije, dug je od 1 do 3,7 cm, a potom u foramen nutriens koji se nalazi na spoju srednje i proksimalne trećine dijafize. Pri ulasku u medularni kanal, a.nutriens se grana na ascendentnu i descendentnu granu. Ascendentna grana se spušta prema dole i ubrzo menja pravac, penje se prema gore, gradeći tzv. vaskularni čvor. Deli se na tri i više grana koje se penju do proksimalne metafize, pravolinijske su. Descendentna grana silazi dole, leži uz zadnju stranu medularne šupljine i završava vaskularnim buketom, a ovaj anastomozira sa epimetafizarnom gustom mrežom arteriola (Slika1). Grane a. nutriens u meduli ne anastomoziraju (5,9-12).

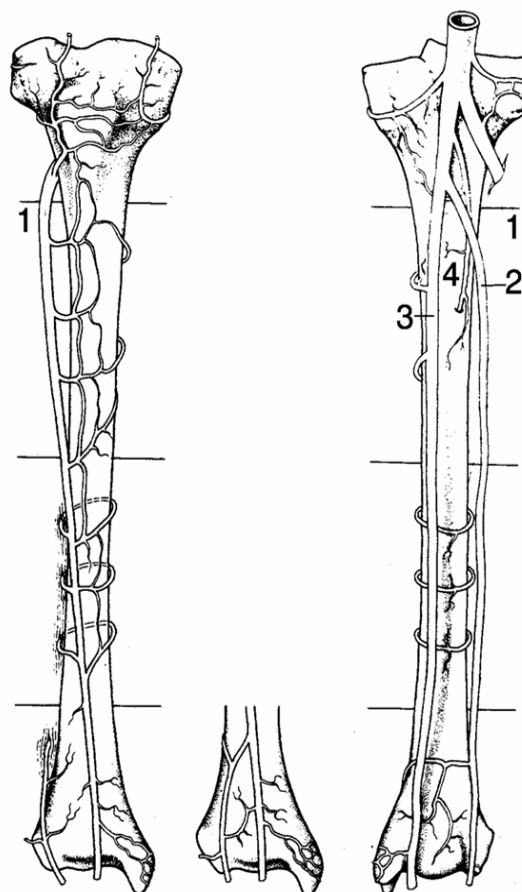
Uobičajeno je da medularna cirkulaciona mreža ishranjuje unutrašnje $\frac{2}{3}$ korteksa, a vaskularizaciju za spoljašnju trećinu obezbeđuju periostalne arterije. U distalnom delu tibije kortikalna cirkulacija je slaba. U ovom delu ona ne zavisi od medularne cirkulacije, što je uobičajeno kod dugih kostiju, jer je medularna cirkulacija slabo razvijena. Cirkulacija korteksa distalnog dela tibije zavisi od mreže krvnih sudova periostalnog porekla, zbog čega je ovaj deo tibije najsiromašnija oblast u vaskularizaciji, ako se uporedi sa vaskularizacijom drugih kostiju.

Periostalne arterije su mnogobrojne, kratke i malog kalibra. Periost dobija krvne sudove iz tri sistema: muskuloperiostalni sistem, fascioperiostalni sistem i direktno iz arterije segmenta (13). Muskuloperiostalni sistem je evidentan na mestima gde se mišić pričvršćuje za periost pomoću Sharpey-evih vlakana. Fascioperiostalni sistem čine grane arterije uda. Ona ulazi u intermuskularni septum i gradi ovaj sistem.

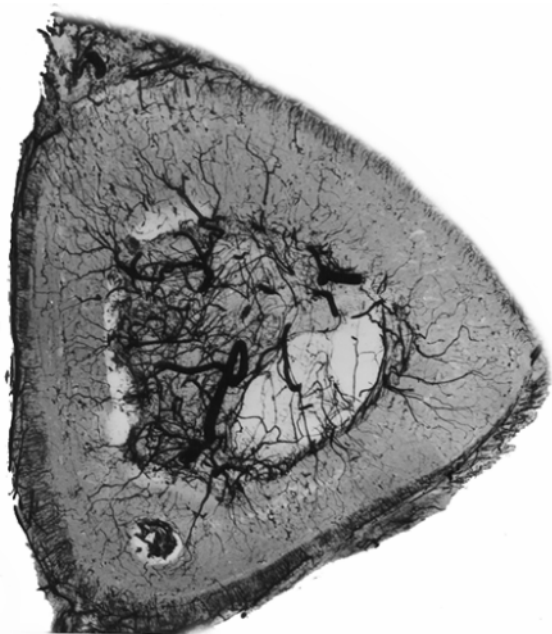
Izvor vaskularne mreže periosta tibije je a.tibialis anterior (14). Ona se spušta niz prednju površinu membranae interosseae i po njenoj površini daje bočne grane (Slika 2). One su horizontalne i na mestu pripoja membrane za tibiju daju dve grančice: jedna ide ka zadnjoj površini tibije, a druga ka spoljašnjoj. Ove transverzne sudove povezuju mali longitudinalni sudovi. Kapilarna mreža tibije je celina koja ostvaruje vezu između kapilarnih mreža periosta, medularne šupljine i metafize. U proksimalnom delu korteksa tibije kapilari potiču, većim delom, iz medularne



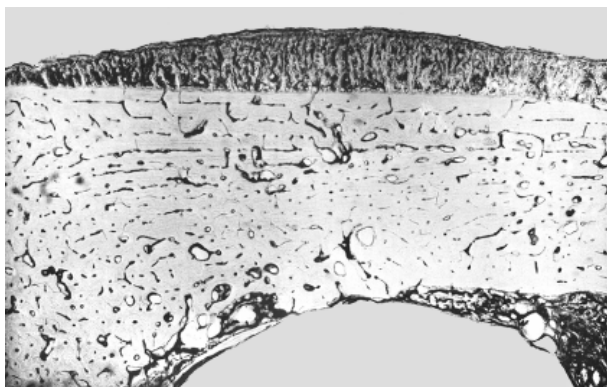
Slika 1. Vaskularni čvor a.nutriens



Slika 2. Arterije periosta tibije



Slika 3. Angiogram deperiostrirane kosti. Neravnomerno ispunjeni krvni sudovi kontrastnom masom na mestu deperiostriranja kosti (zona A)



Slika 4. Avaskularnost korteksa i medule posle plasiranja medularnog klina

šupljine i koso se kreću prema dole i spolja. Periostalno snabdevanje je slabo. U srednjem delu kosti, jednako je učešće i periostalnih i medularnih kapilara. Na distalnom delu, snabdevanje medularnog porekla iščezava. Kortikalni kapilari i vaskularizacija ovog dela zavise od periostalne mreže.

Meka tkiva koja okružuju kost su izvori velikog broja periostalnih grana, one grade dodatni vaskularni sistem između periosta i mekog tkiva, a pre svega mišića. Distalna potkolenica je lišena mišićnih pripoja, preko nje klize tetive i fascija, a pokriva je koža. Navedeni anatomske elementi ne daju pobočne periostalne grane. Perikoštano meko tkivo distalnog dela potkolenice ne može da formira dodatni ekstrakostani vaskularni sistem, koji se uobičajeno prvi uključuje u osteogenetski proces i borbu protiv infekcije.

Imajući sva ova vaskularna obeležja distalne potkolenice u vidu, nameće se zaključak da je neophodan oprez pri osteosintezi distalne tibije, tj. sekundarno oštećenje koštane cirkulacije koje nastaje pri osteosintezi mora biti minimalno (15). Da bi se ovaj uslov ispunio, potrebno je poštovati

odnos između vrste osteosinteze i vaskularizacije kostiju. Aplikacijom ploče uvek se narušava periostalna vaskularizacija (zbog deperiostriranja kosti) i ekstraosalni izvor vaskularizacije (manja ili veća oštećenja mekih tkiva u toku operacije). Korteks, gde leži ploča sa šrafovimima, ima redukovanu vaskularizaciju (Slika 3). Intramedularni klin destruiše celokupnu medularnu vaskularnu mrežu. Time su grane a. nutriens razorene, te je vaskularizacija unutrašnje $\frac{2}{3}$ korteksa kompromitovana (Slika 4). Žice ili klinovi, koji su sastavni delovi spoljnog fiksatora ne remete vaskularizaciju koštano tkiva. Periost, korteks i medulu probijaju u jednoj tački i njihovim prodorom oštećenje cirkulacione mreže je minimalno (1,16-23).

Kožni pokrivač distalne potkolenice

Koža u predelu potkolenice jedini je pokrivač kosti, pa je izložena direktnom uticaju traume, naročito na prednje-unutrašnjoj strani, gde direktno naleže na tibiju, zbog čega je često izložena i traumi iznutra kod indirektnih preloma.

Ishrana kože potkolenice, tj. vaskularna mreža, relativno je siromašna, naročito prednji deo koji je najviše izložen traumi. Prelom tibije je praćen krvarenjem i otokom. Tada koža postaje ishemična, nastaje regionalna paraliza kapilara i sledi pojava bula-fliktena. Najčešće su u donjoj trećini potkolenice. One predstavljaju relativnu opasnost za pojavu infekcije mekog i koštanog tkiva, a to usporava ili stopira proces osteogeneze. Vreme nastajanja fliktena kod zatvorenog tipa preloma potkolenice je: prvih pola sata 1%, posle jednog sata 2%, posle tri sata 12%, a posle šest sati 28%, posle 24 časa 43%, a onda se pojava fliktena smanjuje, tako da se posle 48 časova fliktene javljaju u 13% slučajeva.

Diskusija i zaključak

Distalni deo potkolenice ima svoje specifičnosti sa anatomo-fiziološkog aspekta, a to mu daje veću vulnerabilnost u pogledu procesa osteogeneze i mogućnosti sekundarne infekcije koštano tkiva nakon osteosinteze.

Distalni deo tibije je ovalan, sužava svoj medularni kanal, a uvećava debljinu korteksa te se tako lišava medularne cirkulacije. Koštana vaskularna mreža zavisi od periostalne cirkulacije, no i ona je slaba, više je razvijena u zadnje-spoljašnjem delu - zato se kalus najpre formira na tom mestu.

Osteosinteza distalne tibije obezbeđuje stabilnost koštanih fragmenata, ali izaziva sekundarno oštećenje osteogenih elemenata i narušavanje mesnih cirkulacionih uslova. Različite metode osteosinteze izazivaju različita oštećenja koštane vaskularizacije: ploča sa šrafovimima narušava periostalnu cirkulaciju, intramedularni klin uništava medularnu vaskularizaciju, a klinovi i igle spoljnog fiksatora izazivaju minimalno oštećenje koštane vaskularizacije (1,5,12,16-19).

Koža distalne potkolenice je slabo prokrvljena i adherentna je za tibiju sa prednje strane, a tu je najčešće izložena povredama. Njena zaštitna uloga je velika, utoliko pre što su distalna tibija, fascije i tetive relativno avaskularna tkiva (7,8).

Posle redukcije preloma, dva faktora su značajna za proces osteogeneze i garancija su da se neće pojaviti koštana infekcija-stabilnost preloma i osteosinteze i dovod krvi u zoni preloma.

Distalna potkolenica je deo koji ima najslabiju vaskularnu mrežu, pa predstavlja mesto

usporene osteogeneze sa mogućnošću da se pojavi i sekundarna infekcija. Zato treba štedeti koštanu cirkulaciju distalne tibije, izbegavati osteo-sintezu pločom sa šrafovim, a često primenjivati metod spoljne fiksacije za stabilizaciju preloma - on štedi koštanu i mekotičnu vaskularizaciju (12,18,21-23).

Literatura

- Berdnikov VA. Regeneracija kostnoj tkani pri raznih uslovijah krivosnabženija. *Ortop Traum* 1963; 7:34-6.
- Mihajlova LN. Reparativnaja regeneracija kostnoj i hraševoj tkanej v uslovijah vozdejstvija različnih biomehaničeskijh faktorov. *Disertacija*, Moskva 1988.
- Strachman RK, Mc Carthy J, Fleming R, Hughes SP. The role of the tibial nutrient artery. *Microsphere estimation of blood flow in the osteomised canine tibia*. *J Bone Joint Surg* 1990; 72B:391-4.
- Svešnikov AA. Izučenie kostoobrazovanija i krovobrašenija radionukleotidnimi metodami pri lečenii perelomov kostej goleni. *Ortop Traum* 1988; 9:23-6.
- Trueta J. Blood supply and the rate of healing of tibial fractures. *Clin Orthop* 1974; 105:11-26.
- Šumada VI, Stecula IV, Gongaljkij IV. Osteosintez kostujimi gomo i geterofiksatorami pri prelomah. *Kiev* 1975.
- Buckwalter AJ. Bone biology. Part I. *J Bone Joint Surg* 1995; 77A:1256-75.
- Buckwalter AJ. Bone biology. Part II. *J Bone Joint Surg* 1995; 77A:1276-89.
- Brookes M. The blood supply of bone. *London: Butterworths* 1971.
- Ilizarov GA, Marhamov AM. Krovosnabženie pozvonočnika i ylianie na ego formu, izmenenij trofiki i nagruzki. *Čeljabinsk* 1981.
- Rhineland FW. Tibial blood supply in relation of fracture healing. *Clin Orthop* 1974; 105:34-81.
- Mladenović D. Vaskularizacija kostiju i osteosinteza. *Leskovac: Naša reč* 2000.
- Simpson AH. The blood supply of the periosteum. *J Anat* 1985; 140 (Pt 4):697-704.
- Menck J, Bertram C, Lierse W. Sectorial angioarchitek-
ture of the human tibia. *Acta Anat* 1992; 143:67-73.
- Grubor P, Jakovljević A, Grubor G, Jakovljević B. Value of thromboembolic prophylaxis in prevention of the thromboembolism in orthopedic surgery and traumatology. *Acta Medica Medianae* 2006; 45(3): 34-9.
- Arapov NA. Rentgeno-morfologičeskaja ocenka sostojanija kravoobrašenija v kostjah i kostnoj mozoli pri nekotarih metodah osteosinteza. *Disertacija*, Rjazanj 1974.
- Belokurov NJ. Dinamika krovosnabženija nižnih konečnostej pri perelomah kostej. *Ortop Traumat* 1962; 2:33-7.
- Court-Brown CM. The effect of external skeletal fixation on bone healing and bone blood supply. An experimental study. *Clin Orthop* 1985; 201:278-89.
- Danckwardt-Lilliestrom G, Lorenzi GL, Olerud S. Intracortical circulation after intramedullary reaming reduction of pressure in the medullary cavity. *J Bone Joint Surg* 1970; 52A:1390-94.
- Gothman L. Arterial changes in experimental fractures of the rabbits tibia treated with intramedullary nail. A microangiographic study. *Acta Chir Scand* 1960; 120:289-302.
- Grundnes O, Reikeras O. Nailing and occlusion of the medullary cavity. *Acta Orthop Scand* 1994; 65(2):175-78.
- Onoprienko GA. Vaskularizacija diafiza boljšebercevoj kosti v uslovijah otkritogo i zakritogo intrameduljarnogo osteosinteza. *Ortop Traum* 1988; 9:19-23.
- Whiteside LA, Lesker P, Ogata K, Reynolds FC. The acute effects of periosteal stripping and medullary reaming on regional blood flow. *Clin Orthop* 1978; 131:166-272.

ANATOMIC AND PHYSIOLOGICAL FEATURES OF DISTAL LOWER LEG AND THEIR INFLUENCE ON THE PROCESS OF OSTEOGENESIS

Desimir Mladenović, Milorad Mitković, Saša Karalaić, Predrag Stojiljković, Saša Milenković and Marko Mladenović

Osteogenesis is the process of bone tissue forming, i.e. bone or callus regeneration. This process is influenced by many factors, and the degree of bone fragments' stability and vascularization in the fracture area are the basic local factors which determine the nature of reparative process. Regenerative process of all bone structures increases with increasing of blood supply.

The distal lower leg has its specific biomechanical features and plays an important role in the transfer of body weight to foot. The distal part of tibia has small diameter, which as a consequence has reduced diameter in medullar cave. Through this anatomic feature, the medullar network in lower tibia part is also reduced.

As for anatomic aspect, vascularization in the lower end of tibia is poor. It primarily depends on periosteal vascularization, because medullar vascularization is reduced. Fasciae, tendons and skin cover the lower part of the leg, and there is no muscle mass. These tissues have poor vascular network and that is why the extrasosseous blood circulation in tibia is poor, and does not participate in the osteogenesis process. For these reasons, distal lower leg represents a predelection site for delayed osteogenesis and pseudoarthrosys formation.

Osteosynthesis causes secondary damage in bone and soft tissue circulation. The screw plate damages the periosteal circulation – in the lower part of tibia it is the main source of vascularization, and for this reason, this method of osteosynthesis should not be applied. The external fixator has a sparing role regarding vascularization, and that is the reason why this method is recommended for fracture stabilization at the level of distal lower leg. *Acta Medica Medianae 2010;49(2):51-55.*

Key words: *distal lower leg, bone vascularization, osteogenesis*