

MORFOLOŠKE KARAKTERISTIKE APENDIKS VERMIFORMISA U PRENATALNOM PERIODU KOD ČOVEKA

Vladimir Antić¹, Natalija Stefanović¹, Milorad Antić², Momčilo Veličković², Dragan Virijević²,
Miljana Pavlović², Braca Kundalić², Vladimir Živković² i Nikola Gligorijević²

U literaturi se ističu različiti podaci o morfološkim karakteristikama i varijacijama apendiksa u postnatalnom periodu života čoveka, ali je malo podataka o njegovim karakteristikama u prenatalnom periodu života. U našim istraživanjima ispitivane su karakteristike apendiksa u prenatalnom periodu života, odnosno na fetusnom materijalu. Korišćeni su fetusi iz zbirke Instituta za anatomiju Medicinskog fakulteta u Nišu, ukupno 100, oba pola, iz drugog i trećeg trimestra intrauterinog razvoja, koji su bili fiksirani u formalinu. Od anatomskih varijacija konstantovana je odsutnost apendiksa u jednom slučaju i takođe u jednom dupli apendiks. Otvor apendiksa u cekum nalazi se na unutrašnjem, zadnjem, spoljašnjem i prednjem zidu cekuma i uvek ispod ilealnog otvora. Evidentiran je i polazak sa donjeg, najnižeg dela cekuma. Apendiks se pruža preilealno, retroilealno, precekalno, retrocekalno i retrokolično. Apendiks ima tubularni oblik sa jednom do dve vijuge, a retko je prav. Dužina apendiksa varira od jako kratkog do jako dugog, koji se od nivoa donje ivice jetre spušta u desnu bedrenu jamu. Morfološke karakteristike apendiksa kod fetusa, koje su evidentirane u našim istraživanjima, u literaturi su opisane i u postnatalnom životu čovaka. *Acta Medica Medianae* 2012;51(4):26-31.

Ključne reči: apendiks, prenatalni period, morfološke karakteristike

Univerzitet u Nišu, Fakultet sporta i fizičkog vaspitanja, Niš, Srbija¹
Univerzitet u Nišu, Medicinski fakultet, Niš, Srbija²

Kontakt: Vladimir Antić
Fakultet sporta i fizičkog vaspitanja
Čarnojevica 10-A, 18000 Niš, Srbija
E-mail: vlada.antic@hotmail.com

Uvod

Crvuljak ili apendiks je izvijugana struktura koja pripada slepom crevu, delu debelog creva, odnosno delu digestivnog trakta čoveka. Najčešće polazi otvorom od zadnje-unutrašnje strane cekuma, koji se nalazi oko 2cm ispod ilealnog otvora, gde se terminalni ileum uliva u cekum. Otvor apendiksa ponekad je zatvoren mukoznim naborom koji formira valvulu. Dužina apendiksa varira od 2 do 20 cm sa prosečnom dužinom oko 9cm, mada se ističe da je kod dece njegova dužina veća, a posle srednje životne dobi pokazuje atrofiju i smanjenje veličine. Posедуje kratak opornjak, mezoapendiks, koji je pričvršćen za ilealni deo mezenterijuma, pa je samim tim i pokretan. Vaskularizuju ga jedna ili dve apendikularne arterije koje su grane ileokolične arterije. U starijoj životnoj dobi njegov lumen često obliterira (1,2,3).

Što se tiče embrionalnog razvoja, apendiks deli sudbinu cekuma, odnosno desnog dela debelog creva. Cekum se diferencira iz primitivnog kolona

i u početku embrionalnog razvoja cekum je prisutan na njegovom gornjem kraju, veoma je kratak i nalazi se visoko ispod jetre. Na donjem kraju cekuma pojavljuje se najpre mali pupoljak, od koga se kasnije formira apendiks. Sa diferencijacijom digestivne cevi i rotacijom želuca, rotira se i primitivni kolon sa cekumom i apendiksom u pravcu suprotnom kretanju kazaljke na satu (s leva na desno), krećući se duž donje ivice jetre prema njenom desnom kraju. Istovremeno sa levo-desnom rotacijom prvobitnog kolona formira se ascendentni kolon, a cekum se spušta u desnu bedrenu jamu (4). Spuštanje cekuma prati apendiks koji takođe zauzima položaj u desnoj bedrenoj jami (5,6,7,8).

Od anatomskih varijacija apendiksa najčešće su ispitivane varijacije položaja njegovog otvora i pravca njegovog pružanja prema okolnim strukturama (9,10,11), oblika - opisani su bifidni (6,7,12) i dupli apendiksi kao i dupli cekum (13), potpuna odsutnost ili prekobrojnost, kao i varijacije u dužini.

O ulozi apendiksa i danas su oprečna i kontraverzna mišljenja, od toga da je potpuno afunkcionalan, pa do toga da ima veoma bitnu ulogu u imunitetu. Činjenica je da se u apendiksu, još u prenatalnom životu, u 17. nedelji, pojavljuje najpre intenzivna limfocitna infiltracija od koje se kasnije formiraju limfni folikuli, koji ostaju u toku adultnog perioda života (4,14,15, 16,17). Poznavanje anatomskih varijacija apendiksa vermiformisa ima veliki klinički značaj zbog

moćnih čestih upala (akutnih i hroničnih), cista, mukocela i karcinoidnih tumora (18,19,20), koji se mogu javiti u toku života jedinke. Zapaljenje, koje je i najčešća patološka promena na apendiksu, češće je kod dece i adolescenata, ali se sreće, ne tako retko, i u srednjim i starijim godinama (21). Poznavanje napred navedenih činjenica je bitno, kako pri postavljanju dija-gnoze, tako i pri izboru i postupku hirurške intervencije.

Pregledom literature evidentira se malo podataka o apendiksu vermiformisu u prenatalnom periodu života čoveka, pa smatramo da je značajno ispitati njegove morfološke karakteristike, kao što su mesto odvajanja, položaj, pravac pružanja, oblik i dužinu, kao i moguće anatomske varijacije.

Materijal i metode

Materijal koji je korišćen u ovom istraživanju su fetusi iz zbirke Anatomskeg instituta Medicinskog fakulteta u Nišu. Analizirano je ukupno 100 preparata koji su bili fiksirani i čuvani u 10% rastvora formaldehida. Preparati su poticali sa Ginekološke klinike, koja je nastavna baza Medicinskog fakulteta u Nišu, a dobijani su posle spontanih ili namernih pobačaja. Temeno-trtična dužina preparat, koji su korišćeni u istraživanju, iznosila je od 10cm do 30cm, što odgovara intrauterinog starosti od kraja III do VIII meseca intrauterinog razvoja po Patten-u (20), ili drugom oba pola iz trećeg trimestra intrauterinog života.

Metode koje su primenjene u ovom istraživanju su makrodisekcija i mikrodisekcija pod lupom (uvećanje 5X). Otvaran je abdomen uzdužnim i poprečnim rezom preko prednjeg trbušnog zida, pomerane su vijuge tankog creva i evidentiran je cekum, terminalni ileum i crvuljak. Definirano je mesto odvajanja crvuljka u cekumu i u

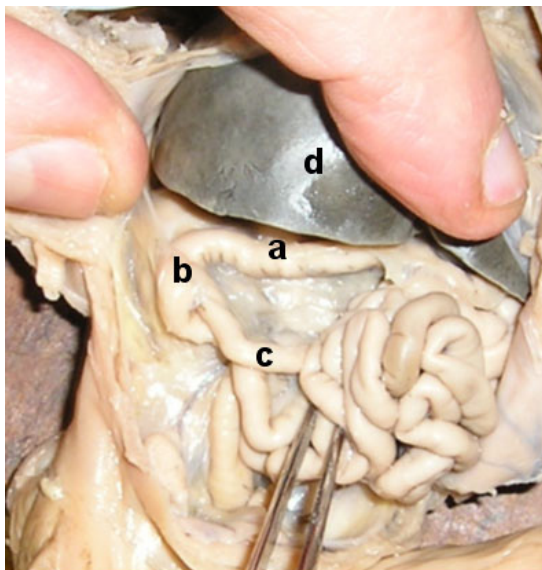
lealni otvor, pravac pružanja u odnosu na terminalni ileum, cekum i ascendentni kolon, njegova dužina i oblik, kao i moguća odsutnost, udvojenost i prekobrojnost. Svaki karakteristični slučaj je fotografisan digitalnim fotoaparatom.

Rezultati

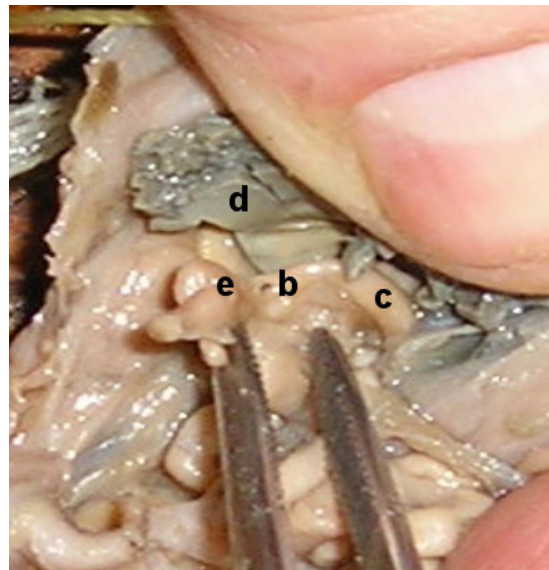
U našim istraživanjima evidentiran je samo jedan slučaj odsutnosti apendiksa, a pregledan je cekum i desna polovina poprečnog kolona. Takođe je uočen jedan dupli apendiks (Slika 1B), koji je polazio zajedničkom osnovom sa prednje strane cekuma. Nije evidentiran prekobrojni apendiks na nivou cekuma i desne polovine poprečnog kolona. Ova dva opisana slučaja spadaju u domen anatomske varijacije.

Otvor apendiksa u cekumu najčešće se nalazio medijalno i ispod ileocekalnog otvora, zatim nisko na donjem delu, na zadnjoj i spoljašnjoj strani cekuma (Slike 2a i Slika 2b). Što se tiče položaja i pravca pružanja, evidentirano je da se postavlja ispred cekuma i ispred ileuma, preilealno (Slika 2aC i 2.bA1, A2), kada je apendiks bio iza ileuma, retroilealni položaj (Slika 2aA). U jednom slučaju apendiks se odvajao od donjeg kraja cekuma, pružao se pozadi preko prednje strane desnog bubrega sa vrhom koji je dosezao do donje ivice jetre (Slika 2bB), bio je fiksiran peritoneumom i nepokretan.

U prenatalnom periodu apendiks je valjkastog oblika, izvijugan u dve do tri vijuge (Slika 3 A, B, C), retko prav (Slika 3D), a ponekad je proširen, dilatiran. Što se tiče dužine apendiksa u prenatalnom periodu, ona se kretala od izmerenih nekoliko milimetara do 7cm kod najdužeg izmerenog (Slika 3 od A do D), koji je počinjao ispod jetre, a vrhom je dosezao do desne bedrene jame (Slika 3D).



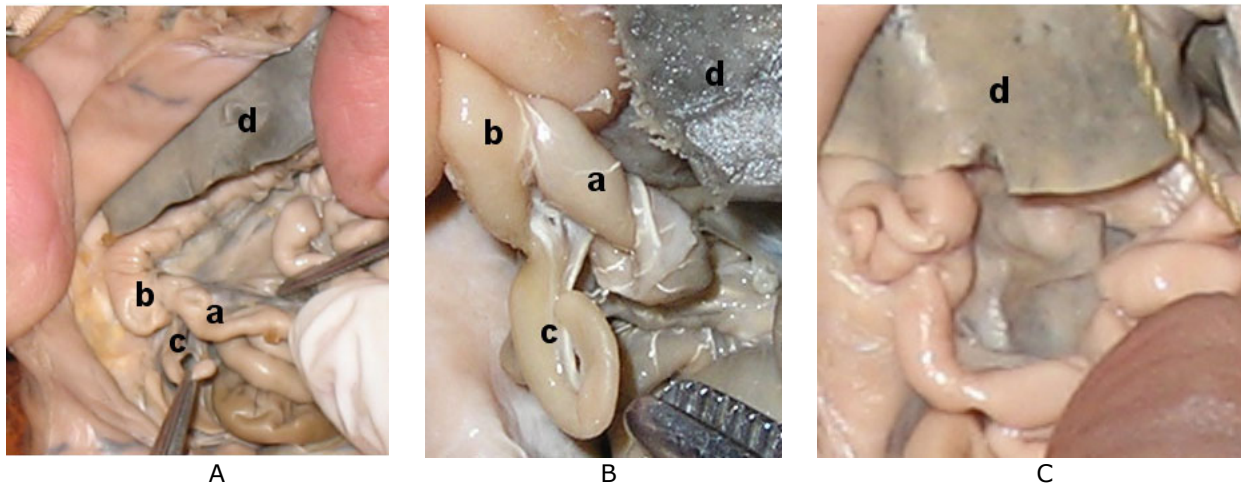
A



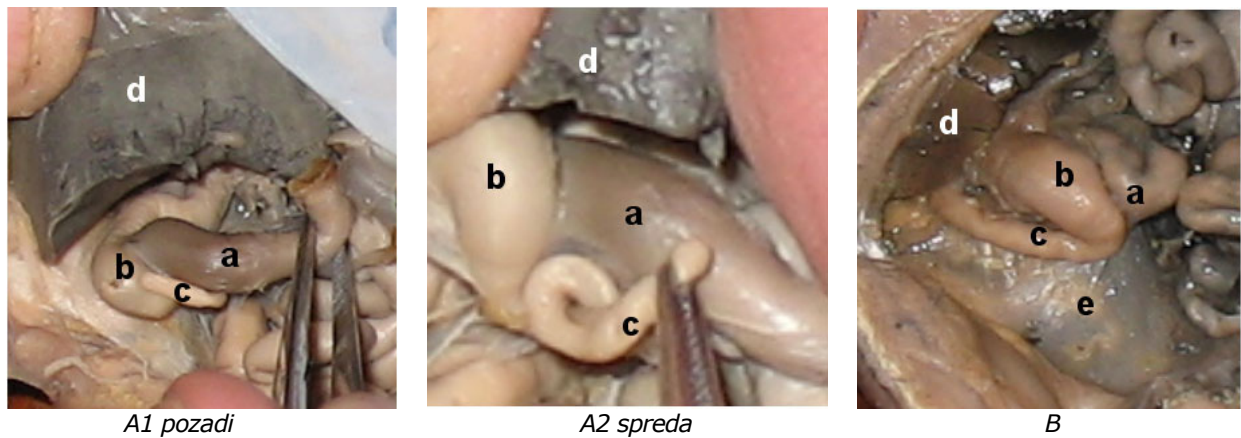
B

Slika 1. Varijacije apendiksa

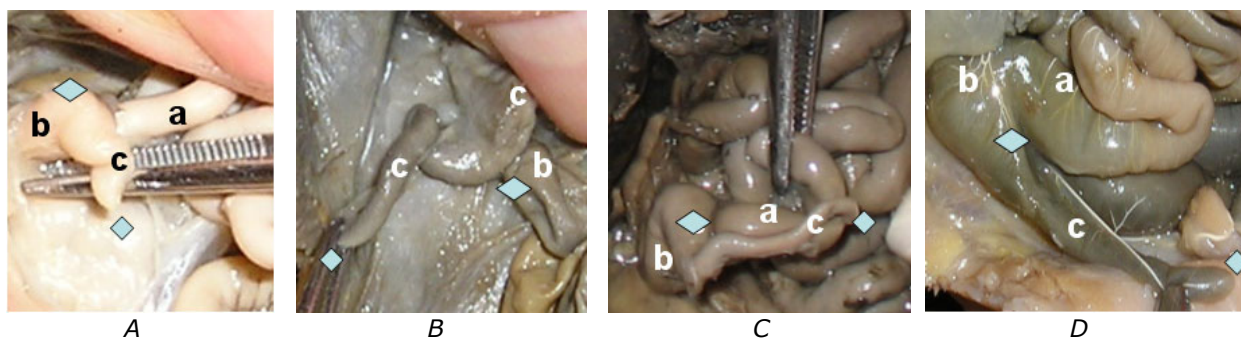
A - nedostaje apendiks na cekumu i delu poprečnog kolona, B - dupli apendiks, a.colon transversus, b. caecum, c. ileum, d. hepar, e. appendix duplex



Slika 2.a Mesto odvajanja apendiksa i pravac pružanja: A- odvaja se od cekuma medijalno i ispod ilealnog otvora i ide retroilealno, B- odvaja se od donjeg dela cekuma i ide prema desnoj bedrenoj jami, C- odvaja se od cekuma sa lateralne strane i ide preilealno
a. ileum, b. caecum, c. appendix vermiformis, d. hepar



Slika 2b Mesto odvajanja apendiksa i pravac pružanja: A1 i A2 - apendiks se odvaja sa zadnje strane cekuma i pruža se preilealno, B - apendiks se odvaja od donjeg dela cekuma i ide retrocekalno sa vrhom koji doseže do jetre
a. ileum, b. caecum, c. appendix vermiformis, d. hepar, e. ren dexter



Slika 3. Oblik i veličina apendiksa: A- kratak i proširen apendiks, B- jako dug i izvijugan apendiks, vrh okrenut naniže, C- dug i izvijugan, pruža se preilealno, vrh upravljen nalevo, D- dug, prav upravljen naniže, doseže do desne bedrene jame
a. ileum, b. caecum, c. appendix vermiformis, kvadratići označavaju početak i kraj apendiksa

Diskusija

Rezultati naših istraživanja obuhvatili su morfološke karakteristike apendiksa u drugom i trećem trimestru intrauterinog života čoveka, a obavljani su, kako je napred navedeno, na fetusnom materijalu (100 fetusa) zbirke Anatomskog instituta Medicinskog fakulteta u Nišu koja datira od pre 50 godina.

Podaci o apendiksu u literaturi uglavnom su kod dece i odraslih, a materijal je poticao sa obdukcijama materijala (22) ili posle operacija i laparotomija (23). U tim publikacijama najčešće se ističu sledeći položaji apendiksa: retrocekalna i retrokolična pozicija (iza cekuma, a ispod ascendentnog kolona), pelvični ili niski položaj (nalazi se ispod granice gornjeg otvora male karlice), subcekalni položaj (nalazi se ispod cekuma), preilealno (u kontaktu sa prednje-bočnim trbušnim zidom) i postilealno (kad prolazi iza završnog dela ileuma) (1,9,10,24,25). I u našim istraživanjima na fetalnom materijalu evidentirani su morfološki oblici apendiksa kao i u postnatalnom životu čoveka. U literaturi su opisani i drugačiji položaji, kao što je visoki položaj ispod jetre, kada nedostaje ascendentni kolon ili bolje rečeno kada se on ne razvija i cekum se ne spušta u karlicu. U fetalnom periodu, u prvom trimestru, kako je to i konstatovano u našim istraživanjima, položaj cekuma i apendiksa je ispod jetre; najpre u visini umbilikalne vene i srpastog ligamenta, zatim se sa razvojem fetusa pomera prema desnom uglu donje ivice jetre i na kraju neposredno uz desni kraj jetrine ivice. Od tog trenutka razvija se ascendentni kolon i cekum sa apendiksom se spušta prema desnoj bedrenoj jami. U različitim uzrastnim grupama fetusa konstatuje se različit visinski položaj cekuma sa apendiksom da bi u četvrtom trimestru zauzeo položaj u desnoj bedrenoj jami, onaj koji ima u najvećem broju slučajeva na rođenju i kasnije u životu (19,12).

U našim istraživanjima konstatovali smo slučaj bez apendiksa (26) i dupli, bifidni apendiks koji je opisan u literaturi (12,13,27,28,29). Duplicirani apendiks je klasifikovan od strane Wallbridge-a (5, 29) u tri grupe: A grupa je jedan cekum sa različitim stepenom duplikacije apendiksa, tip B1 gde je prisutan jedan cekum sa dva pojedinačna apendiksa, tip B2 sa jednim normalno lociranim apendiksom i jednim rudimentiranim duž jedne od tenija i tip C gde postoje dva cekuma sa po jednim apendiksom na svakom od njih. U našim istraživanjima konstatovan je tip A i tip B1, a ostali tipovi nisu bili evidentirani na našem materijalu.

Što se tiče dužine apendiksa u prenatalnom periodu ona varira od nekoliko milimetara do jako dugog, koji se spušta od donje ivice jetre čak u desnu

bedrenu jamu stupajući u kontakt sa prednje bočnim trbušnim zidom. Konstatovan je i jedan slučaj kada je apendiks bio u retroperitonealnom prostoru, ispred prednje strane desnog bubrega, pokrivene peritoneumom i nepokretan.

Činjenica je da položaj, oblik, dužina i brojnost apendiksa ima veliki klinički značaj zbog čestih upala, akutnih i hroničnih (21,30), cista, mukocela i karcinoidnih tumora (18,19,20), kao i divertikula (31), te da je poznavanje napred navedenih činjenica bitno, kako pri postavljanju dijagnoze tako i pri izboru i postupku hirurške intervencije.

Različiti autori su na velikom broju autopsijskih uzoraka, koji su se kretali od 1232 do 4680, prikazali različite procentualne vrednosti pozicije zastupljenosti apendiksa, što ukazuje na moguće demografske razlike, s obzirom da se radilo o različitim populacijama ispitanika (4,11,32). Kako se iz rezultata u našim istraživanjima može zapaziti, svi položaji apendiksa koji su opisani u literaturi evidentirani su i u njima, osim visokog položaja kad nedostaje ascendentni kolon i cekum se nalazi visoko ispod jetre. Naš fetalni materijal je iz drugog i trećeg trimestra intrauterinog razvoja i ne može se govoriti da li će se cekum spustiti u desnu bedrenu jamu. Smatramo da opisani položaji apendiksa u našem istraživanju ostaju i kasnije, jer se u toku generalne rotacije suprotno od kazaljke na satu, vrši samo spuštanje cekuma i apendiksa po vertikali, a ne i rotacija oko sopstvene ose koja bi promenila položaj kako cekuma tako i apendiksa.

U daljim istraživanjima ispitaće se kakva je procentualna zastupljenost pojedinih morfoloških oblika i varijacija u drugom i trećem trimestru. Ove rezultate treba uporediti sa podacima iz literature koji su učinjeni na adultnom, postnatalnom, životu čoveka.

Zaključak

U jednom slučaju registrovana je odsutnost apendiksa, a na jednom fetusu dupli apendiks.

Otvor apendiksa u cekum nalazio se na unutrašnjem, zadnjem, prednjem, spoljašnjem zidu ili na dnu cekuma, a uvek ispod ilealnog otvora.

Evidentiran je prednji, preilealni, retroilealni, retrocekalni i niski položaj apendiksa. U jednom slučaju bio je fiksiran peritoneumom za prednju stranu desnog bubrega i nepokretan.

Apendiks je tubularna struktura sa jednom do dve vijuge i retko je prav. U nekoliko slučajeva bio je proširen, dilatiran.

Izmerena dužina apendiksa kretala se od 3mm do 7mm, kada se on pružao od desnog kraja jetre do najniže tačke u desnoj bedrenoj jami.

References

1. Čukuranović R. Anatomija čoveka-Abdomen. Gnjilane: Sveti Sava; 2002: 127-34.
2. Testut L, Latarjet A. Traité D' Anatomie Humaine tome delixième. 6th ed. Doim & Cie; 1948: 365-76.
3. Williams PL, Warwick R, Dyson M, Bannister HL. Gray's anatomy. 37th ed. Edinburg: Churchill Living stone; 1989.
4. Malas MA, Sulak O, Gökcimen A, Sari A. Development of the vermiform appendix during the fetal period. Surg Radiol Anat 2004; 26(3): 202-7. [[CrossRef](#)] [[PubMed](#)]
5. Fitzgerald MJ, Nolan JP, O'Neil MN. The position of the human caecum in fetal life. J Anat 1971; 109 (Pt 1): 71-4. [[PubMed](#)]
6. Khanna AK. Appendix vermiform duplex. Postgrad Med J 1993; 59 (687): 69-70. [[CrossRef](#)]
7. Kim EP, McClenathan JH. Unusual duplication of appendix and caecum: extension of the Cave - Wallridge classification. J Ped Surg 2001;36: E18. [[CrossRef](#)] [[PubMed](#)]
8. Standring S. Gray's anatomy: The Anatomical Basis of Clinical Practice. 39th ed. Edinburg: Elsever Churchill Livingstone; 2005: 1173-4.
9. Bergman AR, Afifi KA, Miyauchi R. Four Types of Cecum. In: Illustrated Encyclopedia of Human Anatomy Variation. Opus IV. Organ Systems 2006. Available at: <http://www.anatomyatlases.org/AnatomicVariants/OrganSystem/Images/10.shtml>
10. Bergman AR, Afifi KA, Miyauchi R. Vermiform process (Appendix). Illustrated Encyclopedia of Human Anatomy Variation. Opus IV. Organ Systems: Digestive System and Spleen 2006. Available at: <http://www.anatomyatlases.org/HumanAnatomy/6Section/Top.shtml>
11. Delić J, Savković A, Isaković E. Variations in the position and point of origin of the vermiform appendix. Med Arh 2002; 56(1): 5-8. [[PubMed](#)]
12. Rigoard P, Silke V, Haustein, Doucet C, Scepi M, Richer JP, et al. Development of the right colon and the peritoneal surface during the human fetal period: human ontogeny of the right colon. Surg Radiol Anat 2009; 31(8):585-9. [[CrossRef](#)] [[PubMed](#)]
13. Eroglu E, Erdogan E, Gundogdu G, Dervisoglu S, Yeker D. Duplication of the appendix vermiformis: a case in child. Tech Coloproctol 2002; 6(1): 55-7. [[CrossRef](#)] [[PubMed](#)]
14. Aminova GG. The cecum lymphoid structure in preterm and full term newborns. Morfologija 2000; 118(5): 42-5. [[PubMed](#)]
15. Živković V, Mandić P, Krtinić D, Milošević J, Zdravković D. Limfno tkivo apendiksa u prenatalnom i adultnom periodu života čoveka- morfo metrijska analiza. Acta Medica Medianae 2007; 46 (2): 16- 20.
16. Hanani M. Multiple myenteric networks in the human appendix. Autonomic Neuroscience 2004; (1): 49-54. [[CrossRef](#)] [[PubMed](#)]
17. Hennekine S, Pessaux P, Regenet N, Fauvet R, Tuec JJ, Arnaud JP. Double appendicitis - a rare clinical form in appendix duplication. Presse Med 2001; 30(1): 23-4.
18. Guller U, Hervey S, Purves H, Muhlbaier LH, Peterson ED, Ebanks S, et al. Laparoscopic versus open appendectomy: outcomes comparison based on a large administrative database. Ann Surg 2004; 239(1): 43-52. [[CrossRef](#)] [[PubMed](#)]
19. Marnerides A, Ghazi S, Sundberg A, Papadogia nnakis N. Development of Fetal Intestinal Length during 2nd - Trimester in Normal and Pathologic Pregnancy. Pediatric and Developmental Pathology 2012; 15 (1): 24-29. [[CrossRef](#)] [[PubMed](#)]
20. Patten M Bradley. Human Embryology. Toronto: The Blakiston Company; 1948: 184.
21. Nikolidis P, Hwang MC, Miller HF, Papanicolaou N. The Nonvisualized Appendix: Incidence of Acute Appendicitis When Secondary Inflammatory Changes Are Absent. AJR Am J Roentgenol 2004; 183(4): 889-92.
22. Geethanjali HT, Lakshmi Pabha Subhash. A Study of Variations in the Position of Vermiform Appendix. Anatomical Karnaataka 2011; 5(2): 17-23.
23. Irfan A, Asgeirsson KS, Beckingham IJ, Lobo DN. The position of the vermiform appendix at laparoscopy. Surg Radiol Anat 2007; 299(2): 165-8.
24. Solanke TF. The position, length, and content of the vermiform appendix in Nigerians. Brit J Surg 1970; 57(2): 100-2. [[CrossRef](#)] [[PubMed](#)]
25. Wakeley CPG. The position of the vermiform appendix as ascertained by an analysis of 10,000 cases. J Anat 1983 Jan; 67(Pt 2): 277-83.
26. Elias EG, Hults R. Congenital Absence of Vermiform Appendix. Arch Surg 1967; 95(2): 257-58. [[CrossRef](#)] [[PubMed](#)]
27. Kjossev KT, Losanoff JE. Duplicated vermiform appendix. Br J Surg 1996; 83(9): 1259. [[CrossRef](#)] [[PubMed](#)]
28. Sobhian B, Mostegel M, Kunc C, Karner J. Appendix vermiformis duplex - Eine seltene Überraschung. Wien Klin. Wochenschr 2005;117 (13-14): 492-94. German. [[CrossRef](#)] [[PubMed](#)]
29. Wallbidge PH. Double appendix. Br J Surg 1962; 50(221): 346-7. [[CrossRef](#)]
30. Farber REJL. Pathology J. B. Philadelphia: Lippincott Company; 1988: 714-1715.
31. Jelesijević V. Appendiceal diverticulum. Anat Anz 1974; 135(3): 226-34. [[PubMed](#)]
32. Malas MA, Gökcimen A, Sulak O. Growing of caecum and vermiform appendix during the fetal period. Fetal Diagn Ther 2001; 16(3): 173-77. [[CrossRef](#)] [[PubMed](#)]

MORPHOLOGIC CHARACTERISTICS OF THE VERMIFORM APPENDIX DURING THE PRENATAL PERIOD IN MAN

Vladimir Antić, Natalija Stefanović, Milorad Antić, Momčilo Veličković, Dragan Virijević, Miljana Pavlović, Braca Kundalić, Vladimir Živković and Nikola Gligorijević

In the literature, there are different data about the morphologic characteristics and variations of the appendix during the postnatal period in man, but the information about its characteristics in the prenatal period is scarce. In our study, the characteristics of the appendix in prenatal period of development were studied on the fetal material. We used the fetuses from the collection of the Institute of Anatomy, Faculty of Medicine in Niš, 100 of them in total, formalin-fixed, of both genders, in their second and third trimester of intrauterine development. Regarding anatomical variations, we found a missing appendix in one case and a double appendix in another. The appendical opening into the cecum was located on the inner, posterior, outer, and anterior walls of the cecum, always below the ileal opening. The origin from the inferior, lowest part of the cecum was also observed. The appendix ran in preileal, retroileal, prececal, retrocecal, and retrocolic directions. The appendix had tubular shape, with one or two bends, being rarely straight. The length of the appendix varied from very short to very long, descending from the inferior edge of the liver to the right iliac fossa. The morphologic characteristics of the appendix in fetus, observed in our study, in the literature have been described to exist in the postnatal human life as well. *Acta Medica Medianae 2012;51(4):26-31.*

Key words: *appendix, prenatal period, morphologic characteristics*