

## PRIMENA SLIKOVNIH METODA U DIJAGNOSTICI MALIGNIH LIMFNIH ČVOROVA NA VRATU

*Slađana Petrović, Maja Jocić, Dragan Stojanov*

Prisustvo malignih limfnih čvorova na vratu je najvažniji prognostički faktor kod planocelularnih karcinoma glave i vrata, koji su i najčešći primarni tumori ove regije. Određivanje zahvaćenosti limfnih čvorova na vratu neophodno je zbog određivanja hirurške strategije i plana hemio- i radioterapije.

Metastaze u limfnim čvorovima vrata smanjuju preživljavanje bolesnika za polovinu. Lokalizacija metastatskih limfnih čvorova, njihov broj i veličina takođe su veoma važni. Ovi faktori koreliraju sa udaljenim metastazama. Za dijagnostiku metastatski izmenjenih limfnih čvorova na vratu, pored kliničkog pregleda, koji obuhvata inspekciju i palpaciju vrata, koriste se slikovne-imidžing metode: ultrazvuk (US), kompjuterizovana tomografija (CT) i magnetna rezonanca (MR). Preciznost i pouzdanost ovih metoda zavisi od primene adekvatnih radioloških kriterijuma za dijagnostiku malignih limfnih čvorova na vratu. *Acta Medica Medianae 2012;52(2):45-50.*

**Ključne reči:** limfni čvorovi vrata, tumori glave i vrata, US, CT, MR, metastaze

Univerzitet u Nišu, Medicinski fakultet, Niš, Srbija

Kontakt: Maja Jocić  
Medicinski fakultet  
Bulevar Zorana Đinđića 81, 18000 Niš, Srbija  
E-mail: maja.stojanovic016@gmail.com

### Uvod

Prisustvo malignih limfnih čvorova na vratu je najvažniji prognostički faktor kod planocelularnih karcinoma glave i vrata, koji su i najčešći primarni tumori ove regije. Većina malignih tumora glave i vrata daje limfogene metastaze na vratu. U zavisnosti od lokalizacije primarnog tumora, do 80% bolesnika sa malignim tumorima mukoznog prostora gornjeg aerodigestivnog trakta ima metastatske limfne čvorove na vratu (1).

Pored inspekcije i palpacije vrata u sklopu kliničkog pregleda, za dijagnostiku primarnog tumora i malignih limfnih čvorova na vratu neophodna je primena radioloških metoda, pri čemu se određuju veličina i lokalna raširenost primarnog tumora, zahvatanje limfnih čvorova na vratu i prisustvo udaljenih metastaza (2,17). Određivanje zahvaćenosti limfnih čvorova na vratu neophodno je kod bolesnika sa karcinomima glave i vrata kao prognostički faktor, zbog određivanja hirurške strategije i plana hemio- i radioterapije (3).

Kod bolesnika sa dokazanim karcinomima glave i vrata, prisustvo unilateralnih metastatskih limfnih čvorova smanjuje petogodišnje preživljavanje za 50%, dok prisustvo bilateralnih metastaza smanjuje petogodišnje preživljavanje za još

25% (4,5). Metastatski limfni čvorovi na vratu kod karcinoma glave i vrata obično su na strani vrata gde je i primarni tumor i u visini primarnog tumora. Zbog toga je distribucija metastatski izmenjenih limfnih čvorova kod bolesnika sa nepoznatim primarnim tumorom jako važna, jer može uputiti na lokalizaciju primarnog neoplastičnog procesa. Pored toga, metastatski limfni čvorovi na neočekivanim mestima ukazuju na prisustvo biološki agresivnijeg primarnog tumora (4).

Evaluacija morfologije limfnih čvorova vrata predstavlja jedan od najvećih izazova za radiologe i vrši se sa ciljem da se prepoznaju metastatski izmenjeni.

Za dijagnostiku metastatski izmenjenih limfnih čvorova na vratu koriste se slikovne metode: ultrazvuk, kompjuterizovana tomografija i magnetna rezonanca.

### Ultrazvučni kriterijumi

Ultrazvuk je prva metoda u dijagnostičkom algoritmu malignih limfnih čvorova na vratu. Prednosti ove metode se ogledaju u njenoj širokoj dostupnosti, u odsustvu jonizujućeg zračenja, neškodljivosti i ponovljivosti. Negativne strane metode su nemogućnost dijagnostike većine duboko lokalizovanih primarnih tumora i limfnih čvorova.

Ultrazvukom je moguće detektovati limfne čvorove na vratu primenom sive skale sonografije (B mod) i doppler efekta. Za procenu benignosti-malignosti limfnih čvorova koriste se sledeći parametri: veličina, oblik, granice, nivo ehogenosti, ehogeni hilus, prisustvo nekroze i kalcifikata, ekstrakapsularno širenje, vaskularizacija (6).

Veličina je jedan od kriterijuma za procenu malignosti. U zavisnosti od anatomskog nivoa, aksijalni dijametar limfnih čvorova ima različite vrednosti (5, 8,10 mm), generalno limfni čvorovi veći od 10 mm smatraju se uvećanim, tj. imaju veću incidencu maligniteta (5,6,11). Međutim, veličina se ne može koristiti kao samostalni faktor u diferencijaciji reaktivno uvećanih od metastatskih limfnih čvorova, jer i reaktivni takođe mogu biti uvećani. Veličina je koristan parametar kada porast veličine limfnih čvorova na kontrolnim pregledima kod bolesnika sa već dijagnostikovanim karcinomima upućuje na metastatsko limfogeno širenje, dok je redukcija veličine korisna u proceni odgovora na terapiju.

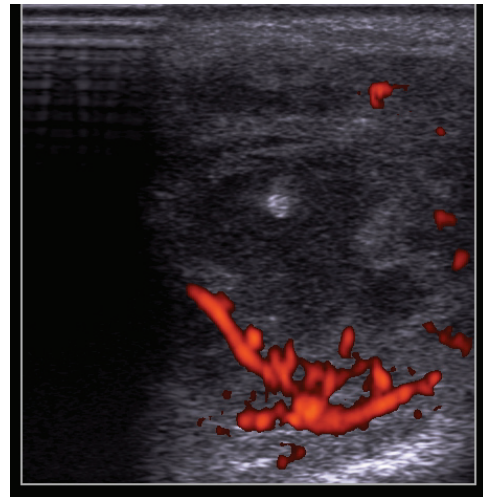
Oblik limfnog čvora takođe može biti indikator malignosti. Metastatski su češće okrugli, odnos kraćeg prema dužem dijametru (S/L ratio) je veći od 0,5; dok su reaktivni limfni čvorovi eliptični i kod njih je odnos kraćeg prema dužem dijametru manji od 0,5 (4,5,6). Ovaj kriterijum pomaže u detekciji malignih limfnih čvorova, ali ne treba zaboraviti da su, recimo, submandibularni i parotidni normalno okruglog oblika. Ipak, nezavisno od veličine, ovo je jedan od korisnih znakova u otkrivanju malignih limfnih čvorova.

Metastatski limfni čvorovi, suprotno uobičajenom mišljenju, imaju jasne granice, dok su benigni obično nejasno ograničeni. Ove jasne granice kod metastatskih limfnih čvorova su zbog infiltracije, koja prouzrokuje porast akustične impedance između čvora i okolnog tkiva (5). Međutim, metastatski limfni čvorovi u odmaklom stadijumu mogu pokazati nejasne granice, što ukazuje na ekstrakapsularno širenje. Ovaj parametar, kao samostalni kriterijum, nije pouzdan u proceni benignosti-malignosti u rutinskoj kliničkoj praksi. Međutim, prisustvo nejasnih granica kod dokazanih metastatskih limfnih čvorova ukazuje na ekstrakapsularno širenje i koristan je parametar u prognozi bolesti.

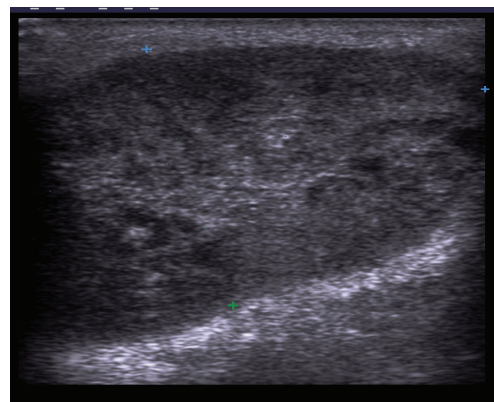
Metastatski limfni čvorovi su hipoehogeni u poređenju sa okolnim mišićima. Međutim, metastaze porekla papilarnog karcinoma štitne žlezde obično su ehogene, zbog posledice prisustva depozita tiroglobulina koji potiče iz primarnog tumora (6-9).

Na ultrazvuku se kod normalnih limfnih čvorova vidi centralno lokalizovan ehogeni hilus, koji se prezentuje kao ehogena struktura koja je u kontinuitetu sa okolnim masnim tkivom. Ehogeni hilus je posledica prisustva multipnih medularnih sinusa, koji predstavljaju akustičnu granicu i parcijalno reflektuju ultrazvučne talase, tako da se prezentuju kao ehogena struktura (4,5,10). Na normalnom vratu se ehosonografski oko 90% čvorova sa maksimalnim transverzalnim dijametrom većim od 5 mm prezentuje sa ehogenim hilusom i njegovo prisustvo se generalno smatra znakom benignosti (6). Neka istraživanja pokazuju da se ehogeni hilus može naći i kod malignih limfnih čvorova.

Nekroza se može videti kao cistična (cistična ili likvefaciona nekroza) ili ehogena (koagulaciona nekroza) zona unutar limfnog čvora. Cistična nekroza je češća forma nekroze, koja se prezentuje kao eholucentna zona unutar nodusa. Koagulaciona nekroza se ređe sreće i predstavljena je kao ehogeni fokus u limfnom čvoru, ali nije u kontinuitetu sa okolnim masnim tkivom i ne daje akustičnu senku. Nekroza se može naći u metastatskim i tuberkuloznim limfnim čvorovima i bez obzira na veličinu nodusa, smatra se patološkom (4,6)



Slika.1. Power doppler sonogram malignog limfnog čvora na vratu sa nekrotičnim središtem kod karcinoma jezika ( nalaz potvrđen PH analizom )



Slika 2. Siva skala sonografije pokazuje uvećani metastatski limfni čvor na vratu kod adenokarcinoma parotidne pljuvačne žlezde (nalaz potvrđen PH analizom)

Kalcifikati su retki, ali metastatski limfni čvorovi kod papilarnog karcinoma štitne žlezde obično pokazuju prisustvo kalcifikata. Kalcifikati su najčešće punktfiformni, periferno lokalizovani i pokazuju akustičnu senku. Relativno veća incidenca kalcifikacija u metastatskim čvorovima papilarnog karcinoma štitne žlezde čini ovo korisnim znakom u određivanju prirode adenopatije i direktnom traganju za primarnim tumorom u štitnoj žlezdi (4-10).

Vaskularizacija se pokazala kao značajan faktor u detekciji malignosti, odnosno benignosti limfnih čvorova na vratu. Patohistološka istraživanja su pokazala da arterije i vene ulaze u limfni čvor kroz hilus i šire se longitudinalno. Oko 90% normalnih limfnih čvorova sa maksimalnim transverzalnim dijametrom većim od 5 mm na power doppler sonografiji pokazuje hilarnu vaskularizaciju (7). Normalni i reaktivni limfni čvorovi obično pokazuju hilarnu vaskularizaciju ili su avaskularni. Suprotno ovom, većina metastaza pokazuje prisustvo aberantnih krvnih sudova koji ulaze u čvor preko kapsule, periferno. Dakle, maligni limfni čvorovi mogu imati perifernu ili mešovitu (hilarno-perifernu) vaskularizaciju. Zbog toga je prisustvo perifernih krvnih sudova u limfnim čvorovima koristan indikator maligniteta (6,7).

Spektralnom analizom na doppler sonografiji moguće je odrediti vaskularnu rezistenciju u limfnom čvoru. Ona se izražava indeksima otpora (RI) i pulsatilnosti (PI). Kod metastatskih limfnih čvorova raste vaskularna rezistencija, jer su krvni sudovi komprimovani tumorskim ćelijama. Pokazalo se da je vaskularna rezistencija kod malignih limfnih čvorova veća nego kod benignih, a granične vrednosti su po različitim autorima različite. Najčešće korišćene granične vrednosti su 0,7 za RI i 1,4 za PI. Za ove vrednosti RI i PI, doppler sonografija u detekciji malignih limfnih čvorova na vratu pokazuje senzitivnost 86% i 80%, a specifičnost 70% i 86% (4,5,6).

Nijedan od pobrojanih sonografskih kriterijuma nije apsolutno specifičan i ne može se koristiti samostalno u određivanju benignosti, odnosno malignosti limfnih čvorova na vratu. Normalni limfni čvorovi su ovalne hipoehogene strukture sa različitom količinom hilarne masti, pokazuju hilarnu vaskularizaciju ili su hipovaskularni. Međutim, dijametar limfnih čvorova preko 10 mm, okrugao oblik, odsustvo hilusa, iregularne i spikularne konture, nekroza i periferne vaskularizacije visoko su suspektni znaci na malignitet, pogotovo kada su prisutni u istom limfnom čvoru. Korišćenjem ovih kriterijuma ultrazvuk pokazuje tačnost od 89%-94% (17).

Glavni nedostatak ove metode je što može da prikaže samo superficijalne strukture do dubine od 4-6 cm, tako da duboko lokalizovani limfni čvorovi nisu dostupni pregledu, kao i većina primarnih tumora na vratu.

U svim slučajevima kada postoji sumnja na malignitet, indikovana je aspiraciona biopsija tankom iglom pod kontrolom ultrazvuka. Senzitivnost biopsije vođene ultrazvukom je 82%, a specifičnost 97% (8).

### **Kompjuterizovana tomografija (CT) i magnetna rezonanca (MR)**

CT i MR su metode koje se takođe primenjuju u dijagnostici malignih limfnih čvorova na vratu pre operativnog tretmana. Nalazi sa CT-a i MR-a,

u kombinaciji sa klasifikacijom limfadenopatija, hirurzima omogućavaju planiranje hirurškog tretmana. CT i MR omogućavaju preciznu detekciju anatomskih struktura na osnovu kojih je moguća klasifikacija limfadenopatija na vratu. Imidžing-bazirana klasifikacija limfnih čvorova na vratu napravljena je u saradnji sa hirurzima glave i vrata, tako da je nivo limfnih čvorova određen uz primenu najčešće korišćene klinički bazirane klasifikacije, po kojoj se limfni čvorovi na vratu prema lokalizaciju svrstavaju u 6 nivoa. Najčešće zahvaćeni nivoi zavise od primarne lokalizacije malignog tumora (12,13).

CT i MR su radiološke metode koje se najviše koriste u cilju određivanja stadijuma razvoja tumora, odnosno detekcije primarnih tumora na vratu i statusa limfnih čvorova. Ove metode se primenjuju u cilju preoperativne dijagnostike malignoma glave i vrata, za pravljenje preciznog operativnog plana, kao i za praćenje efekata terapije.

CT se danas primenjuje rutinski u preoperativnoj pripremi, a povećao je incidencu dijagnostike oklutnih vratnih limfadenopatija, koje nisu mogle biti detektovane kliničkim pregledom. Razvojem višeredne kompjuterizovane tomografije (MSCT) unapređena je prostorna i vremenska rezolucija. Ova tehnika je omogućila brzo skeniranje velikog volumena tela za vreme kratkog zadržavanja daha. Pored toga, primena multiplanarnih i trodimenzionalnih prikaza doprinela je boljoj dijagnostici i određivanju granica tumora u sve tri ravni i većoj senzitivnosti u otkrivanju malignih limfnih čvorova na vratu. MSCT vrata podrazumeva skeniranje u dve faze, prvoj nativnoj, a nakon toga postkontrastnoj. Negativna strana ove metode je jonizujuće zračenje. Alergije na jodna kontrastna sredstva koja se primenjuju u CT dijagnostici srećom su retke, s obzirom da se danas primenjuju savremena jodna kontrastna sredstva.

MR je radiološka metoda koja pokazuje odličnu rezoluciju u diferencijaciji mekih tkiva. Njena prednost je i u tome što nema jonizujućeg zračenja. Međutim, postoje kontraindikacije za pregled MR-om i to kod bolesnika sa feromagnetnim inplantima i pace-maker-ima, kao i kod klaustrofobije. Koriste se različiti protokoli za MR pregled vrata, ali osnovne skvence su T1w, T2w i T1w nakon aplikacije kontrastnog sredstva - felata gadolinijuma (11).

MR je nadmašila CT kao metodu u evaluaciji primarnih karcinoma glave i vrata kao što su malignomi jezika i pljuvačnih žlezda. Takođe je senzitivna u detekciji metastaza na vratu.

Procena malignosti limfnih čvorova na vratu primenom CT-a i MR-a zasniva se na morfološkim kriterijumima. Ovim imidžingom normalni limfni čvorovi su obično manji od 1cm (12) u dijametri, imaju jasne, dobro definisane granice, pokazuju homogeni denzitet ili intenzitet signala i obično su ovalnog oblika. Većina benignih limfnih čvorova ima centralno postavljen masni hilus na CT i MR.

Najčešće korišćeni kriterijum za određivanje prirode limfnih čvorova je kraći aksijalni dijametar. Limfni čvorovi se smatraju metastatskim ako je kraći aksijalni dijametar veći od 11mm za limfne čvorove u submandibularnom trouglu i veći od 10 mm za ostale delove vrata, što je načešće korišćena granična vrednost kraćeg dijametra (14). Treba imati na umu da limfni čvorovi sa dijametrom manjim od 10 mm takođe mogu biti infiltrativno izmenjeni.

Utvrđeno je da MR ima manju senzitivnost od CT-a u detekciji malignih limfnih čvorova na vratu, posebno ako se radi o detekciji metastaza u limfnim žlezdama subsantimetarskih dimenzija (18).

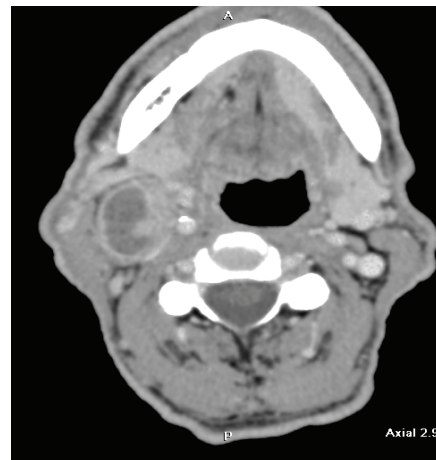
Okrugao oblik je takođe jedan od kriterijuma za diferencijaciju malignih limfnih čvorova na vratu. Utvrđeno je da su okrugli češće infiltrativno izmenjeni nego ovalni.

MR ima prednost u određivanju stadijuma razvoja primarnog tumora, ali je CT brži, jeftiniji i tačniji od MR u određivanju zahvaćenosti vratnih limfnih čvorova. Senzitivnost CT i MR u detekciji metastatskih limfnih čvorova se po različitim autorima kreće od 36% do 94%, dok se specifičnost kreće u rasponu od 50% do 98% (15,16,17).

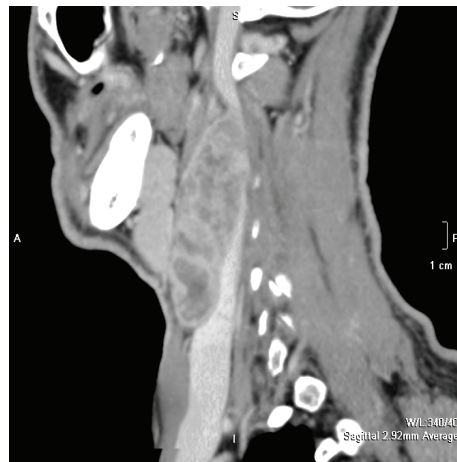
Mada je veličina kao kriterijum najčešće korišćena u određivanju metastaza na vratu, tačnost ovog kriterijuma je insuficijantna zbog postojanja lažno pozitivnih i lažno negativnih rezultata.

Centralna nekroza je najsenzitivniji radiološki kriterijum u dijagnostici metastatskih limfnih čvorova na vratu, ali njeno odsustvo ne isključuje prisustvo metastaza. Nekroza se na CT prezentuje kao fokalna zona niskih atenuacija u samom limfnom čvoru (Slika 3 i 4). Na MR u T2w ova zona je predstavljena kao polje visokih i intermedijarnih intenziteta signala (Slika 5). Nekroza takođe može biti hipersignalna (indikuje cističnu nekrozu) ili hiposignalna (indikuje keratinizaciju). Homogenost signala limfnih čvorova potrebno je proceniti i na postkontrastnim T1w skenovima. Homogeno postkontrastno pojačanje signala smatra se normalnim. Heterogeno pojačanje signala javlja se kod metastatskih limfnih čvorova sa nekrozom. Detekcija nekroze u malim limfnim čvorovima subsantimetarskih dimenzija od posebnog je značaja, jer zahteva pažljivu analizu unutrašnje strukture (11,18).

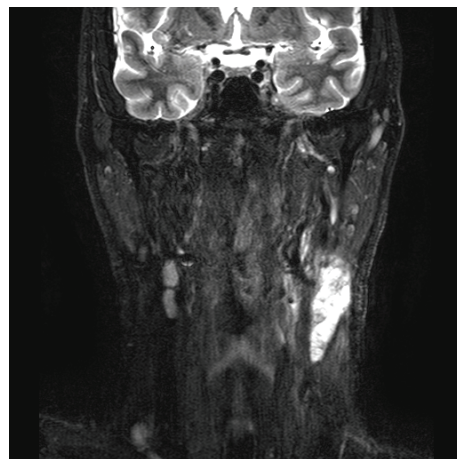
Prisustvo centralne nekroze prikazane na nekontrastnim T1w i T2w MR sekvencama daje tačnost od 89% u dijagnostici metastatskih limfnih čvorova na vratu, dok CT pokazuje tačnost od 91-93% (11). Primenom novih kontrastnih sredstava u MR dijagnostici, kao što su supra-magnetična kontrastna sredstva, kao i naprednih MR tehnika, moguće je povećati senzitivnost MR u dijagnostici metastatskih limfnih čvorova na vratu. Pored toga što je važan radiološki kriterijum, centralna nekroza je veoma značajan prognostički faktor kod bolesnika na hemio- i radioterapiji.



Slika 3. Axial postcontrast MSCT tomogram shows the presence of metastatic alteration of lymph node on the right side of the neck with necrotic center in planocellular carcinoma of the larynx (findings confirmed by PH analysis)



Slika 4. Sagitalni postkontrastni MSCT tomogram koji pokazuje konglomerat nekrotičnih limfnih čvorova na vratu kod planocelularnog karcinoma hipofarinksa (nalaz potvrđen PH analizom)



Slika 5. Koronalni T2 MR tomogram sa supresijom masti pokazuje prisustvo konglomerata nekrotičnih, metastatski izmenjenih limfnih čvorova na levoj strani vrata kod planocelularnog karcinoma korena jezika (nalaz potvrđen PH analizom).



Makroskopsko ekstrakapsularno širenje tumorskog procesa može se dijagnostikovati na postkontrastnim CT i MR T2w pregledima sa supresijom masti; kada se prezentuje kao iregularnost ivica i infiltracija okolne masti. Smatra se da ekstrakapsularno širenje postoji kod velikih limfnih čvorova, međutim, ono može biti prisutno i kod limfnih čvorova subsantimetarskih dimenzija. Zbog ovoga je neophodna pažljiva analiza ivica limfnog čvora, jer makroskopsko ekstrakapsularno širenje ima veću incidencu recidiva nego prisustvo mikroskopskog ili odsustvo ekstrakapsularnog širenja.

### Zaključak

Pouzdanost i preciznost slikovnih metoda zavisi od primene adekvatnih radioloških kriterijuma za dijagnostiku malignih limfnih čvorova na vratu.

Primenom morfoloških kriterijuma i procenom vaskularizacije ultrazvuk pokazuje veliku senzitivnost u detekciji metastatskih limfnih čvorova

na vratu. Ograničenja metode su nemo-gućnost prikaza duboko lokalizovanih limfnih čvorova i većine primarnih tumora. Biopsija vođena ultrazvukom može povećati dijagnostičku tačnost metode.

CT i MR su najčešće korišćene metode za istovremenu dijagnostiku primarnih tumora na vratu i metastatskih limfnih čvorova. Najznačajniji radiološki kriterijum kod ovih metoda je prisustvo centralne nekroze u limfnim čvorovima. Primenom novih kontrastnih sredstava u MR dijagnostici, kao što su supramagnetična kontrastna sredstva, kao i naprednih MR tehnika, moguće je povećati senzitivnost MR u dijagnostici metastatskih limfnih čvorova na vratu.

Kako svaka od navedenih metoda ima svoje prednosti i mane, neophodno je uz pomoć radiologa odabrati određenu tehniku i to prilagoditi individualnim potrebama bolesnika, sa napomenom da su hirurške biopsije i disekcije vrata sa detaljnim patohistološkim pregledom još uvek zlatni standard u otkrivanju metastatskih limfnih čvorova na vratu.

### Literatura

- Chong V. Cervical lymphadenopathy: what radiologists need to know. *Cancer Imaging* 2004; 4(2) :116–20. [[CrossRef](#)] [[PubMed](#)]
- Ganeshalingam S, Koh DM. Nodal staging. *Cancer Imaging* 2009; 9: 104-11. [[CrossRef](#)]
- Nakamura T, Sumi M, Kimuru Y, Sumi T. Whole-neck imaging for the screening of metastatic nodes. *Japanese Dental Science Review* 2010; 46: 73-7. [[CrossRef](#)]
- Ahuja AT, Ying M, Ho SY, Antonio G, Lee YP, King AD, et al. Ultrasound of malignant cervical lymph nodes. *Cancer Imaging* 2008; 8: 48-56. [[CrossRef](#)]
- Ahuja A, Ying M. Sonography of Neck Lymph Nodes. Part II: Abnormal Lymph Nodes. *Clinical Radiology* 2003; 58(5): 359-66. [[CrossRef](#)]
- Dudea SM, Lenghel M, Botar-Jid C, Vasilescu D, Duma M. Ultrasonography of superficial lymph nodes: benign vs. Malignant. *Med Ultrason* 2012; 14(4): 294-306.
- Ying M, Ahuja AT. Ultrasound of neck lymph nodes: How to do it and how do they look? *Radiography* 2006;12:105-17. [[CrossRef](#)]
- Khanna R, Sharma AD, Khanna S, Kumar M, Shukla RC. Usefulness of ultrasonography for the evaluation of cervical lymphadenopathy. *World J Surg Oncol* 2011;9:29. [[CrossRef](#)]
- Sohn YM, Kwak JY, Kim EK, Moon HJ, Kim SJ, Kim MJ. Diagnostic approach for evaluation of lymph node metastasis from thyroid cancer using ultrasound and fine-needle aspiration biopsy. *Am J Roentgenol* 2010;194:38-4.3
- Ahuja AT, Ying M. Sonographic evaluation of cervical lymph nodes. *Am J Roentgenol* 2005;184(5):1691-9. [[CrossRef](#)]
- Mack MG, Rieger J, Baghi M, Bisdas S, Vogl TJ. Cervical lymph nodes. *Eur J Radiol* 2008; 66 (3): 493-500. [[CrossRef](#)]
- Sham ME, Nishat S. Imaging modalities in head and neck cancer patients-overview. *J of cancer research and exp. Oncology* 2011; 3: 22-5.
- Silverman PM. Lymph node imaging: multidetector CT (MDCT). *Cancer Imaging* 2005; 5: S57–S67. [[CrossRef](#)]
- Petrovic S, Petrovic D, Stojanov D, Kovacevic P. Classification of neck Lymphadenopathies using multidetectors computerized tomography. *HealthMED* 2011; 5(1): 63-72.
- Hung SH, Lin CY, Lee JY, Tseng H. Computed tomography image characteristics of metastatic lymph nodes in patients with squamous cell carcinoma of the head and neck. *Auris Nasus Larynx* 2012; 39(6): 606-10. [[CrossRef](#)]
- Stoeckli SJ, Haerle SK, Strobel K, Haile SR, Hany TF, Schuknecht B. Initial staging of the neck in head and neck squamous cell carcinoma: a comparison of CT, PET/CT, and ultrasound-guided fine-needle aspiration cytology. *Head Neck* 2012; 34(4): 469-76. [[CrossRef](#)]
- Torabi M, Aquino SL, Harisinghani MG. Current Concepts in Lymph Node Imaging. *J Nucl Med* 2004; 45(9):1509 -18.
- de Bondt RB, Nelemans PJ, Bakers F, Casselman JW, Peutz-Kootstra C, Kremer B, et al. Morphological MRI criteria improve the detection of lymph node metastases in head and neck squamous cell carcinoma: multivariate logistic regression analysis of MRI features of cervical lymph nodes. *Eur Radiol* 2009; 19(3): 626-3. [[CrossRef](#)]

## APPLICATION OF IMAGING METHODS IN THE DIAGNOSTICS OF MALIGNANT NECK LYMPH NODES

*Slađana Petrović, Maja Jocić, Dragan Stojanov*

The presence of malignant lymph nodes in the neck is a prognostic factor in planocellular carcinomas of the head and neck which are the most common primary tumors of this region. Determination of neck lymph nodes involvement is necessary for deciding on surgical treatment and planning chemotherapy and radiation therapy.

Metastases in the neck lymph nodes reduce patient survival to a half. Localization of metastatic lymph nodes, their number and size are also very important factors which correlate with distant metastases. Besides clinical examination which includes inspection and palpation of the neck, the diagnostics of metastatic neck lymph nodes also uses imaging techniques: ultrasound (US), computerized tomography (CT) and magnetic resonance imaging (MRI). Precision and reliability of these methods depends on the application of adequate radiological criteria in the diagnostics of malignant lymph nodes of the neck. *Acta Medica Medianae 2013;52(2):45-50.*

**Key words:** *lymph nodes of the neck, tumors of the head and neck, US, CT, MRI, metastases*