

## **HIRURŠKA STANJA ABDOMENA NA NATIVNOM RENDGENOGRAMU ABDOMENA U STOJEĆEM STAVU**

Rade R Babić<sup>1</sup>, Gordana Stanković-Babić<sup>2</sup>, Mirko Krstić<sup>3</sup>, Nataša Marković<sup>4</sup>, Saša Živić<sup>5</sup> i Zvonko Dinić<sup>6</sup>

U radu se prikazuju hirurška stanja abdomena dijagnostikovana nativnim rendgenogramom abdomena u stojećem stavu: atrezija anusa, sindroma Chilaiditi, ileus, pneumoperitoneum, kalcifikovan pankreas. Zaključuje se da je nativni rendgenogram abdomena u stojećem stavu dominantna metoda pregleda u dijagnostici akutnog abdomena, opstrukcije, perforacije gastrointestinalnog trakta i dr. patoloških stanja i oboljenja abdomena. *Acta Medica Medianae* 2007;46(2):68-70.

**Ključne reči:** *nativni rendgenogram abdomena, rendgenodijagnostika*

Institut za radiologiju Kliničkog centra u Nišu<sup>1</sup>,  
Klinika za očne bolesti Kliničkog centra u Nišu<sup>2</sup>  
Klinika za kardiovaskularne bolesti Kliničkog centra u Nišu<sup>3</sup>  
Hirurška klinika Kliničkog centra u Nišu<sup>4</sup>  
Dečja interna klinika Kliničkog centra u Nišu<sup>5</sup>  
Institut u Ribarskoj Banji<sup>6</sup>

**Kontakt:** Rade R Babić  
Institut za radiologiju Kliničkog centra  
Bulevar dr Zorana Djindjića 48  
18000 Niš, Srbija  
Tel.: 018/ 20 20 40

### **Uvod**

Rendgenološki pregled abdomena treba uvek započeti nativnim rendgenogramom abdomena u stojećem stavu (1-6). To je najjednostavnija i najčešće primenjivana metoda pregleda u dijagnostici patoloških stanja i oboljenja organa abdomena, a neretko je samostalana i dovoljna metoda pregleda (1-3,7,8). Po potrebi, čini se nativni rendgenogram abdomena u ležećem stavu na bok sa horizontalnim snopom x-zraka, što je slučaj kod teških bolesnika, zatim nativni rendgenogram abdomena u stavu Wangesteen-Ric, primenjuje se kod dece sa anomalijama gastrointestinalnog trakta i dr (1-5,9-12). Nativni rendgenogram abdomena u stojećem stavu je dominantna metoda pregleda u dijagnostici akutnog abdomena, opstrukcije, perforacije gastrointestinalnog trakta i dr. patoloških stanja i oboljenja abdomena.

### **Naš rad**

Cilj rada bio je da ukaže na mogućnosti dijagnoze nativnog rendgenograma abdomena u dijagnostikovanju hirurških stanja abdomena.

Rad se bazira na višegodišnjem materijalu autora i koautora, stečenog višegodišnjim radom

u struci, kojeg čini filmoteka, istorije bolesti i literarna saopštenja.

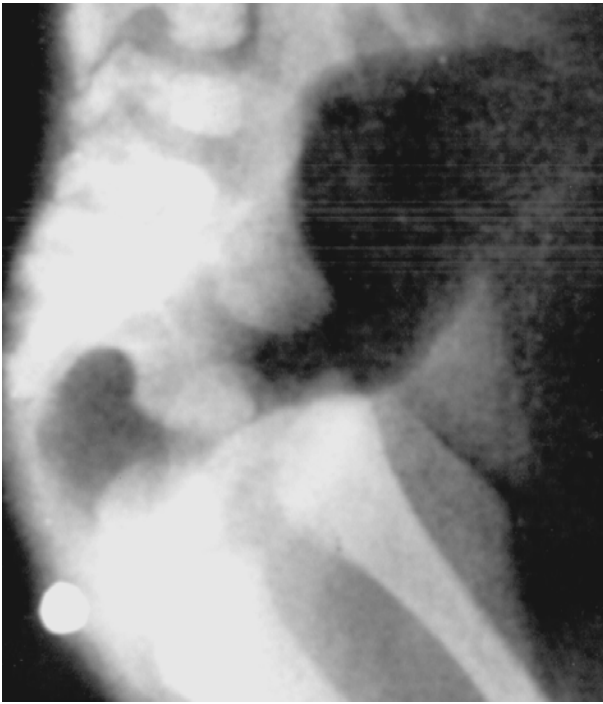Nativni rendgenogram abdomena činjen je po standardnom protokolu i to:

*Nativni rendgenogram abdomena u stojećem stavu.* Priprema bolesnika: skinuta je garderoba i uklonjeni metalni predmeti sa tela bolesnika. Stav bolesnika: stojeći. Projekcija: anteroposteriorna (AP) ili posteroanteriorna (PA). Rendgenski film formata: 35 x 43 cm ili 35 x 35 cm. Obavezna je oznaka na rendgenskoj kaseti kojom se označava strana bolesnika. Na korektno načinjenom rendgenogramu moraju se videti: oznaka strane, dijafragmalne kupole.

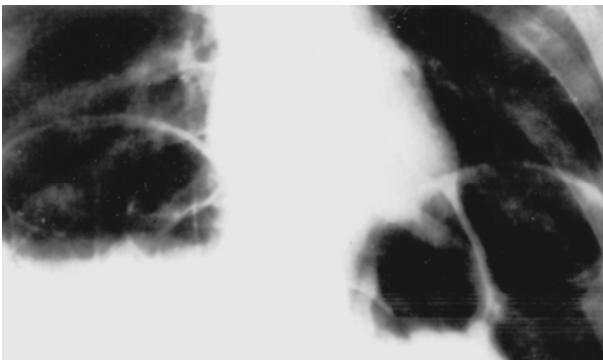*Nativni rendgenogram abdomena u ležećem stavu, na bok, sa horizontalnim snopom x-zraka.* Primenjuje se retko, a ako se primeni, onda se radi o teškom bolesniku. Stav bolesnika: ležeći, na bok. Rendgenski film formata: 35 x 35 cm ili 35 x 43 cm. Obavezna je oznaka na filmu. Na korektno načinjenom rendgenogramu moraju se videti: oznaka strane, dijafragmalne kupole.

*Nativni rendgenogram abdomena u stavu Wangesteen-Ric.* Primenjuje se kod dece. Priprema bolesnika: skinuta je garderoba i uklonjeni metalni predmeti sa tela deteta. Anus deteta obeležen je markerom. Stav bolesnika: dete se drži za noge, visi glavom na dole. Rendgenski film: format 24 x 30 cm ili 35 x 35 cm. Projekcija: anetroposteriorna (AP) ili posteroanteriorna (PA) i latero-lateralna. Obavezna je oznaka na rendgenskoj kaseti. Na korektno načinjenom rendgenogramu moraju se videti: oznaka strane, metalni marker, dijafragmalne kupole.

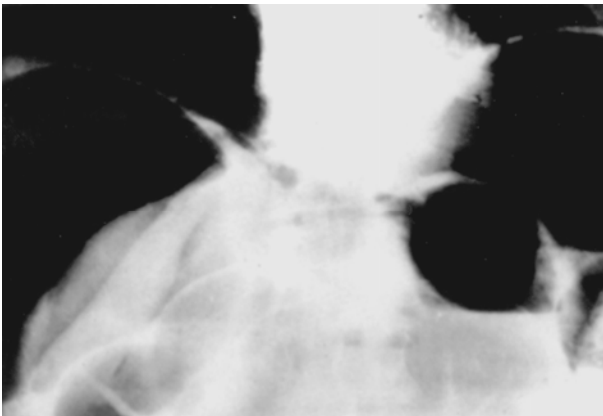
U rezultatima rada prikazane su mogućnosti i prednosti nativnog rendgenograma abdomena u stojećem stavu, ležećem stavu na bok, sa horizontalnim snopom x-zraka i stavu Wangesteen-Ric pri dijagnostici hirurških stanja abdomena.



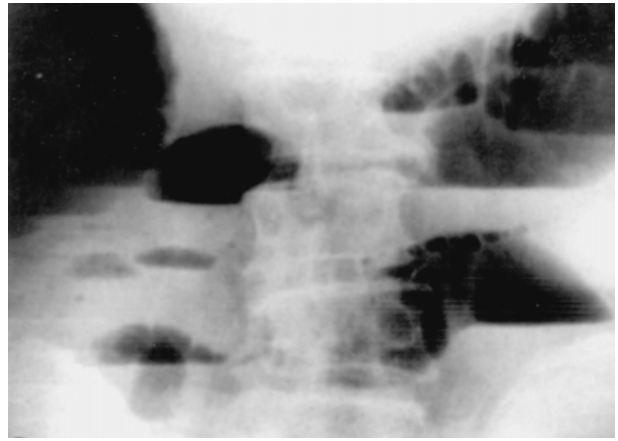
*Slika 1. Atrezija rektuma i anusa. Nativni rendgenogram abdomena u stavu Wangesteen-Ric. Markerom je obeleženo mesto atrezije anusa. Gas transparenijom ocrta se slepi završetak creva*



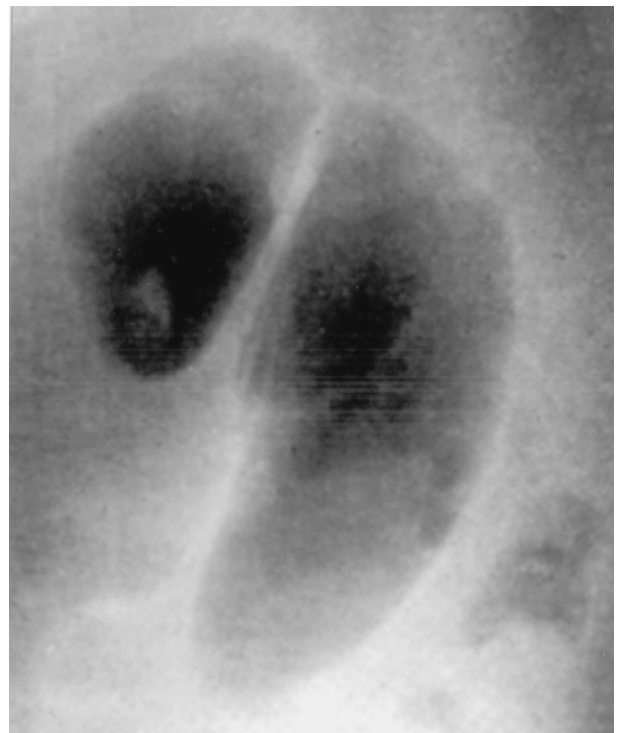*Slika 2. Sindroma Chilaiditi. Nativni rendgenogram abdomena u stojećem stavu. Intrahepatodijafragmalna interpozicija kolona, ispunjen gasom*



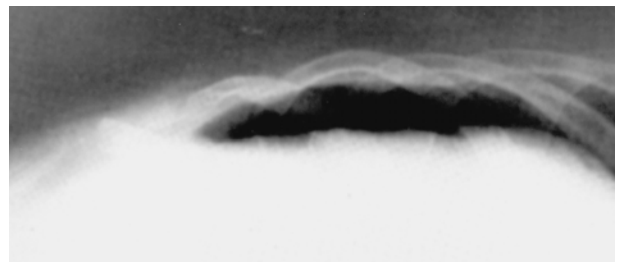
*Slika 3. Pneumoperitoneum. Nativni rendgenogram abdomena u stojećem stavu. Subfrenično, obostrano, rasvetljenje, patognomonično slobodnim gasom u trbušnoj duplji, nastalim kao komplikacija perforacije čira na dvanaestopalačnom crevu*



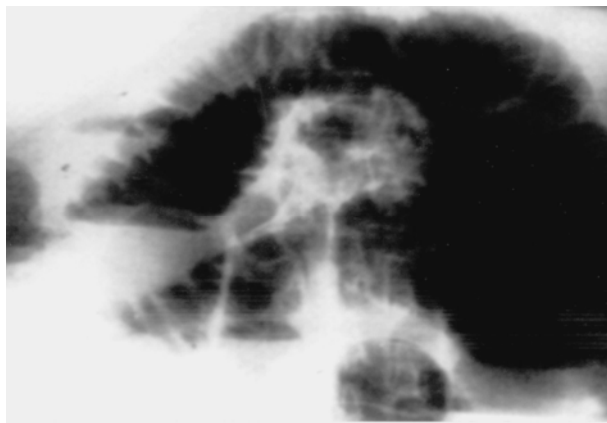
*Slika 4. Ileus. Nativni rendgenogram abdomena u stojećem stavu. Hidrogasni nivoi sa gasnom distenzijom creva, patognomonično za opstruktivni tip ileusa*



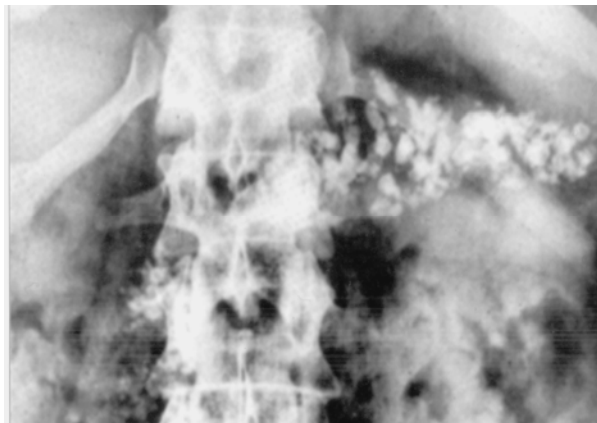*Slika 5. Ileus. Nativni rendgenogram abdomena u stojećem stavu. Gasom ispunjena strangulaciona vijuga creva, prikazujući se u vidu "zrna kafe", sa središnjom trakastom svetlinom, patognomonično za strangulacioni tip ileusa*



*Slika 6. Pneumoperitoneum. Nativni rendgenogram abdomena u ležećem stavu sa horizontalnim snopom x-zraka. Nakupina gasa u vidu transparenije između jetre i lateralnog trbušnog zida*



Slika 7. Ileus. Nativni rendgenogram abdomena u stojećem stavu. Hidrogasni nivoi sa gasnom distenzijom creva



Slika 8. Kalcifikovan pankreas. Nativni rendgenogram abdomena u stojećem stavu

### Diskusija i zaključak

Nativni rendgenogram abdomena u stojećem stavu je suverena, dominantana i bez premca metoda pregleda u dijagnostikovanju hirurških stanja abdomena. Naše profesionalno iskustvo nam govori da preciznost radiološke dijagnostike patoloških stanja i oboljenja abdomena uveliko zavisi od tehničkog kvaliteta rendgenograma i u razumnim granicama, od broja različitih projekcija koje se primenjuju u eksploraciji abdomena.

Danas, u eri digitalizacije rendgenske slike, poslednje se svodi na minimum, a dobijene radiološke slike abdomena postaju relevantne u postavljanju konačne dijagnoze. Od relevantnog značaja u postavljanju dijagnoze patoloških stanja i oboljenja abdomena je znanje i iskustvo i kompatibilnost nalaza radiologa, hirurga i doktora medicine drugih specijalnosti. Praktično, to je aksiom sveukupne dijagnostike (rendgenološke, hirurške) bolesnog abdomena.

### Literatura

1. Babić RR. Dijagnostne mogućnosti nativnog rendgenograma abdomena. Acta Medica Medianae 2001; 6:55-62.
2. Babić RR, Babić R. Rendgenološka slika anomalija gastrointestinalnog trakta. Acta Medica Medianae 1997; 5: 69-78.
3. Babić RR, Babić R, Babić D. Hirurška stanja abdomena prepoznatljiva rendgenskim pregledom abdomena. Acta Medica Medianae 1994; 6: 71-7.
4. Babić R. Syndroma chilaiditi. Srpski arhiv 1961; 97: 1399-404.
5. Lazić J, Ivković T, Babić R, Čikarić S, Milatović S. Radiologija. Beograd: Medicinska knjiga/ Medicinske komunikacije;1997.
6. Milošević Z, Mijović Z, Stošić-Opinčal T, Goldner B, Kostić B, Menković N i sar. Diferencijalna dijagnoza kalcifikacija u slezini. RAS 1998; 1: 37-42.
7. Plavšić B. Radiologija probavnog kanala. Zagreb: Školska knjiga; 1989.
8. Raičević M, Albijanić D, Mijatović M, Sjekloća V, Vlahović B, Lončarević G. Radiološko vođenje pregleda akutnog abdomena kod dece – malrotatio intestini, u: Zbornik Pedijatrijski dani ,92. Pedijatrijski arhiv Podružnice Srpskog lekarskog društva. Niš; 1992: 46'47.
9. Živković R. Gastroenterološka ultrasonografija. Beograd/Zagreb: Medicinska knjiga; 1988.
10. Mills J, Ho TM, Trunkez DD. Urgentna medicina. Savremena dijagnostika i lečenje. Beograd: Savremena administracija; 1987.
11. Dragović M. Urgentna hirurgija. Beograd/Zagreb: Medicinska knjiga; 1988.
12. Merkaš Z. Radiologija. Beograd: Nova knjiga;1978.

## SURGICAL CONDITIONS OF THE ABDOMEN VIEWED ON A NATIVE ABDOMINAL RADIOGRAPH IN AN UPRIGHT POSITION

*Rade R Babic, Gordana Stankovic-Babic, Mirko Krstic, Natasa Markovic, Sasa Zivic and Zvonko Dinic*

The paper presents surgical conditions of the abdomen viewed on a native abdominal radiograph in an upright position: atresia anus, the Chilaiditi syndrome, ileus, pneumoperitoneum, calcified pancreas. Conclusion: A native radiograph of the abdomen in an upright position is a dominant examination method in diagnostics of an acute abdomen, intestinal obstruction and perforation and other pathological conditions of the abdomen. Acta Medica Medianae 2007;46(2):68-70.

**Key words:** native roentgen of the abdomen, roentgen diagnostics